

МОЗГОВОЙ КРОВОТОК ПРИ ТЯЖЕЛЫХ ЧЕРЕПНО-МОЗГОВЫХ ТРАВМАХ

А. В. Леонов

ГОУ Институт усовершенствования врачей МЗ и СР ЧР;
Городская больница скорой медицинской помощи, Чебоксары

Cerebral Blood Flow in Severe Brain Injury

A. V. Leonov

Institute for Postgraduate Training of Physicians,
Ministry of Health and Social Development, Chuvash Republic;
City Emergency Care Hospital, Cheboksary

Цель исследования — изучение влияния препаратов ронколейкин и гелофузин на мозговой кровоток у пострадавших с тяжёлой черепно-мозговой травмой. **Материал и методы.** Исследования проведены у 147 больных с тяжёлой черепно-мозговой травмой. Больные были разделены на 4 группы: 1-я (контрольная, $n=41$), которым проводилось стандартное лечение; 2-я (ронколейкин, $n=35$), к стандартному лечению был добавлен ронколейкин по схеме; 3-я (ронколейкин и гелофузин, $n=35$), к лечению кроме стандарта и ронколейкина был добавлен препарат гелофузин по схеме. 4-я (гелофузин, $n=36$), были включены больные, получавшие стандартное лечение и инфузию раствором гелофузина. Всем больным проводился мониторинг: реоэнцефалограмма на 1–3-и и на 10–14-е сутки, ежедневно вязкость плазмы крови (вискозиметр ВК-4), иммунограмма. **Результаты.** Тяжёлая черепно-мозговая травма вызывает снижение мозгового кровотока в 2–3 раза и повышение тонуса артерий и артериол. Введение препарата ронколейкин, наряду с выраженным иммунопротективным действием, улучшало мозговой кровоток. Другой препарат — гелофузин улучшал реологические характеристики крови. При совместном применении ронколейкина и гелофузина отмечалось улучшение мозгового кровотока, более значительное, чем при раздельном применении этих препаратов. Отмечалась нормализация тонуса артерий и артериол. **Заключение.** Предложенный метод лечения можно рекомендовать для широкого применения у больных с тяжёлой черепно-мозговой травмой. **Ключевые слова:** ронколейкин, гелофузин, черепно-мозговая травма.

Objective: to study the effect of roncoleukin and gelofusin on cerebral circulation in victims with severe brain injury. **Subjects and methods.** A hundred and forty-seven patients with severe brain injury were examined. The patients were divided into 4 groups: 1) 41 patients received the standard treatment (a control group); 2) 35 patients had the standard treatment added by roncoleukin by a scheme; 3) 35 had the standard treatment and roncoleukin supplemented with gelofusin; 4) 36 received the standard treatment and gelofusin solution. All the patients underwent monitoring: rheoencephalograms on days 1–3 and 10–14, daily determination of plasma viscosity by a VK-4 viscosimeter, and an immunogram. **Results.** Severe brain injury causes a 2–3-fold reduction in cerebral circulation and an increase in arterial and arteriolar tones. Along with a marked immunoprotective effect, roncoleukin improved cerebral circulation. The other agent (gelofusin) made blood rheological properties better. Co-administration of roncoleukin and gelofusion improved cerebral circulation more significantly than when the agents were used alone. There was normalization of arterial and arteriolar tones. **Conclusion.** The proposed treatment can be recommended for wide use in patients with severe brain injury. **Key words:** roncoleukin, gelofusin, brain injury.

В связи с техническим прогрессом, последнее десятилетие характеризуется резким возрастанием количества черепно-мозговых травм (ЧМТ), составляющих 36–40% от общего травматизма. Среди всей ЧМТ тяжёлая черепно-мозговая травма (ТЧМТ) составляет 20% [1].

При любой черепно-мозговой травме, особенно при ТЧМТ, происходит сбой в иммунной системе, посколькy происходит развитие аутоиммунного процесса к антигенам нервной ткани, поражение нервных центров, регулирующих иммуногенез; повреждение мозговой ткани, активирующий саногенетический воспали-

тельный процесс [2–10]. Указанные нарушения приводят к иммунодефициту, который требует коррекции современными препаратами. Одним из таких препаратов является ронколейкин.

Данный препарат применялся различными авторами для терапии туберкулёза, септических состояний, тяжёлых инфекционных процессов, онкопатологии, сочетанной черепно-мозговой травме в позднем периоде (2–3 недели после травмы) [2, 3, 9–15].

Другим грозным нарушением гомеостаза головного мозга являются нарушения мозгового кровотока. Эти

изменения возникают в момент травмы и в дальнейшем усугубляются. Одним из современных препаратов, улучшающих реологические характеристики крови, и влияющих на мозговой кровоток, является гелофузин [16, 17]. Априори мы предположили, что их совместное применение благоприятно скажется на состоянии мозгового кровотока при ТЧМТ и последующее течение патологического процесса.

Цель исследования — изучить влияние препаратов гелофузин и ронколейкин на мозговой кровоток у больных с тяжелой черепно-мозговой травмой.

Материалы и методы

Исследования были выполнены у 147 больных с тяжелой закрытой изолированной ЧМТ, поступивших в стационар в течение первых суток после травмы (острый период), которые были разделены на четыре группы. Тяжесть полученной травмы оценивали по отечественной градации степени тяжести ЧМТ (Коновалов А. Н. с соавт.). Тяжелая черепно-мозговая травма характеризуется ушибом головного мозга тяжелой степени, острым сдавлением головного мозга внутричерепными гематомами (эпидуральными, субдуральными и внутримозговыми) в сочетании с ушибом (тяжелой, средней, легкой степени тяжести) головного мозга. Различают острое сдавление внутричерепными гематомами головного мозга, подострое и хроническое [5–8]. Анализировали больных с острым сдавлением головного мозга внутричерепными гематомами. Наличие внутричерепной гематомы и клинические формы повреждения головного мозга при госпитализации устанавливали на основании данных компьютерной томографии, общего осмотра и анамнеза. Использовалась шкала ком Глазго (ШКГ), критерии градации степени тяжести ЧМТ по Коновалову А. Н. с соавт. Тяжесть состояния больных колебалась в пределах тяжелого и крайне тяжелого (по Коновалову А. Н.). Критерии: сознание — глубокое оглушение — кома II (ШКГ 13–4 баллов); нарушение витальных функций от одного или нескольких показателей до грубых нарушений по нескольким параметрам; очаговые симптомы: стволотые — от умеренно выраженных до выраженных четко, чаще тенториального уровня (парез зрения вверх, анизокория, тонический спонтанный нистагм и т. д.), полушарные и краниобазальные выражены вплоть до двусторонних парезов.

В первую (контрольную) группу ($n=41$) вошли больные в возрасте от 20 до 55 лет с тяжелой закрытой изолированной ЧМТ, которым проводилось лечение по стандартной схеме: инфузионная, дегидратационная, антибактериальная, метаболическая терапия, оперативное вмешательство с целью удаления внутричерепной гематомы. Мужчины составляли 36 человек (87,8%), женщины — 5 человек (12,2%). Средний возраст в группе составил $42,3 \pm 4,6$. Состояние расценено как тяжелое у 31 человека, как крайне тяжелое — у 10 человек. При этом у 3-х больных имелось глубокое оглушение (ШКГ 9–12 баллов), 2-е находились в состоянии сопора (ШКГ 8–9), 23 человека — в состоянии комы I (ШКГ 6–7, умеренная) и 13 — в состоянии комы 2 (ШКГ 4–5, глубокая). Наличие внутричерепной гематомы диагностировано у 38 больных, из них 28 субдуральных, 9 эпидуральных и одна внутримозговая гематома, оперативное вмешательство проведено у 36 больных (12 наложений фрезевых отверстий с лечебной целью и 24 трепанаций черепа, при этом у 15-и пациентов проведена наружная декомпрессия). У 2-х больных оперативное вмешательство не проведено в связи с малым объемом гематомы (до 30 мл на КТ).

Во вторую группу ($n=35$) вошли аналогичные больные. У больных этой группы к стандартному лечению был добавлен ронколейкин (интерлейкин 2, «Биотех» (Санкт-Петербург) в дозе 500 тыс. ед. на 3-и, 6-е и 9-е сутки после травмы. Препарат вводился внутривенно капельно медленно (4–6 часов) на 400 мл 0,9% раствора натрия хлорида, стабилизированного 40%

раствором альбумина. В данной группе мужчины составили 28 человек (80%), женщины — 7 человек (20%). Средний возраст в группе составил $40,1 \pm 3,4$. Состояние расценено как тяжелое у 29-и больных и как крайне тяжелое — у 6 человек. При этом у 2-х больных имелось глубокое оглушение (ШКГ 9–12 баллов), 2 находились в состоянии сопора (ШКГ 8–9), 25 человек в состоянии комы I (ШКГ 6–7, умеренная) и 7 — в состоянии комы 2 (ШКГ 4–5, глубокая). У всех больных этой группы определено наличие внутричерепной гематомы, из них 29 субдуральных и 6 эпидуральных, оперативное вмешательство проведено у всех больных (19 наложений фрезевых отверстий с лечебной целью и 16 трепанаций черепа, у 14 проведена наружная декомпрессия).

В третью группу были включены больные ($n=35$), дополнительно получавшие к уже упомянутому лечению, кроме ронколейкина раствор гелофузина объемом 25–50 мл/кг внутривенно капельно медленно ежедневно, начиная с первых суток пребывания в стационаре. В данной группе мужчины составили 30 человек (85,7%), женщины — 5 человек, (14,3%). Средний возраст в группе составил $44,7 \pm 2,8$. Состояние расценено как тяжелое у 26-и пациентов и как крайне тяжелое — у 9-и человек. В этой группе 4 больных находились в состоянии сопора (ШКГ 8–9), 19 человек — в состоянии комы I (ШКГ 6–7, умеренная) и 12 — в состоянии комы 2 (ШКГ 4–5, глубокая). Наличие внутричерепной гематомы диагностировано у 32 больных: 23 — субдуральная, 7 эпидуральных и 2 внутримозговые гематомы. Оперативное вмешательство проведено у 31 больного (20 наложений фрезевых отверстий с лечебной целью и 11 трепанаций черепа, у 9 больных проведена наружная декомпрессия). У одного больного оперативное вмешательство не проведено в связи с поздней диагностикой гематомы и благоприятным течением травмы.

В четвертую группу ($n=36$), мужчины — 29 человек (80,5%), женщины — 7 человек (19,5%), вошли больные, получавшие стандартное лечение и инфузию раствором гелофузина по упомянутой выше схеме. Средний возраст в группе составил $42,3 \pm 4,6$. Состояние расценено как тяжелое у 31 человека и как крайне тяжелое у 5 человек. В данной группе 1 больной имел глубокое оглушение (ШКГ 9–12 баллов), 27 человек находились в состоянии комы I (ШКГ 6–7, умеренная) и 8 — в состоянии комы 2 (ШКГ 4–5, глубокая). Наличие внутричерепной гематомы диагностировано у всех больных: 26 субдуральных, 8 — эпидуральных и 2 внутримозговые гематомы. Оперативное вмешательство проведено у 34 больных (15 наложений фрезевых отверстий с лечебной целью и 19 трепанаций черепа, у 14 проведена наружная декомпрессия). У двух больных в связи с малым объемом гематомы (до 30 мл на КТ) оперативное вмешательство не проведено.

Всем больным проводился мониторинг: реоэнцефалограмма аппаратом УДГ-2М на 1–3-и и на 10–14-е сутки после травмы, ежедневно вязкость плазмы крови (вискозиметр ВК-4), иммунограмма методом иммунофенотипирования с помощью моноклональных антител на иммунофлуоресцентном микроскопе ЛОМО.

В реоэнцефалограмме оценивались: РИ — реографический индекс, показатель, выражающий величину пульсового давления (наполнение артериол); A_4 — амплитуда диастолической волны; показатель наполнения венул; α — время максимального систолического наполнения сосудов; показатель тонуса и эластичности артерий (в секундах); D1 (дикролический индекс) — тонус артериол; DaI (диастолический индекс) — показатель состояния оттока крови из артерий в вены и тонус вен. Оценивались бассейны внутренних сонных артерий справа и слева (FD et FS) и бассейны позвоночных артерий справа и слева (OD et OS) [18].

Полученные в ходе всего клинического исследования данные обработаны методом вариационной статистики с расчетом средней арифметической M и ошибки средней m и достоверности разности двух средних с применением t -критерия Стьюдента с помощью статистического пакета SPSS 13,0 и Ms Office Excel XP.

Показатели тонуса артерий (α), артериол (D1) и вен (DaI) головного мозга до и после введения препарата ронколейкин ($M \pm m$, $n=147$)

Показатель	Norma	Значения показателей по группам								
		1-я				2-я				
		1-3-и сутки (до введения)				10-14-е сутки (после введения)				
FD	α , сек	0,1±0,01	0,164±0,05	0,158±0,04	0,161±0,03	0,15±0,02	0,177±0,09	0,09±0,05*	0,102±0,05*	0,16±0,032*
	D1, %	40-70	82,5±1,1	86,9±2,1	91,1±1,8	90,4±1,4	90,0±4,8	68,2±3,8*	70,0±8,7*	80,6±2,9*
	DaI, %	70-75	69±1,5	68,11±1,5	69,11±1,5	63,1±1,3	71,99±1,2	75,8±1,4	75,8±1,4	72,3±1,4
FS	α , сек	0,1±0,01	0,125±0,06	0,163±0,09	0,16±0,05	0,143±0,09	0,16±0,06	0,15±0,06	0,142±0,06*	0,16±0,04*
	D1, %	40-70	88,0±1,1	77,3±7,4	86,3±4,4	95,2±1,4	94,3±1,1	71,4±3,7*	68,1±2,7*	82,1±1,4*
	DaI, %	70-75	68±1,4	62±1,0	68±1,1	64±1,1	68,6±1,0	69,3±2,9	69,3±3,9	69,1±2,6
OD	α , сек	0,1±0,01	0,126±0,05	0,116±0,05	0,110±0,05	0,121±0,04	0,13±0,023	0,1±0,03*	0,1±0,03*	0,12±0,03*
	D1, %	40-70	78,0±1,6	90,0±4,7	77,8±3,3	73,8±2,7	88,6±1,1	60,1±1,1*	62,2±1,0*	75,0±1,1*
	DaI, %	70-75	68±1,2	69±1,0	67,8±3,2	65±1,0	72,5±3,7	71,98±1,7	71,98±1,3	73,4±1,2
OS	α , сек	0,1±0,01	0,108±0,05	0,094±0,04	0,09±0,044	0,11±0,041	0,135±0,04	0,12±0,03*	0,11±0,02*	0,13±0,04*
	D1, %	40-70	74,7±3,5	83,3±4,7	87,5±1,7	83,3±1,4	78±1,1	63,1±1,2*	65,4±1,2*	74,0±1,2*
	DaI, %	70-75	67±2,5	69±1,7	68±1,7	61±1,4	70,23±1,0	68,51±1,0	67,2±1,0	65,1±1,1

Примечание. Здесь и в табл. 2: * — статистическая достоверность между группами $p < 0,05$.

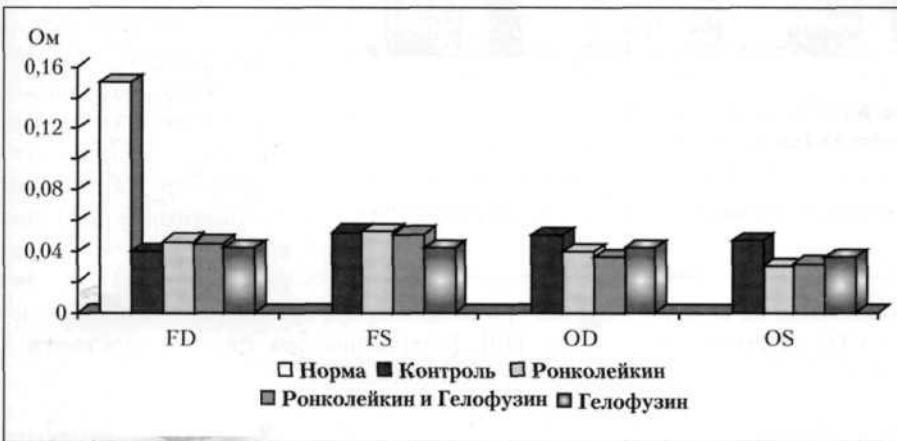


Рис. 1. Объём мозгового кровотока в артериолах до введения препарата ронколейкин (1–3-и сутки после травмы).

Здесь и на рис. 2: FD — проекции бассейнов кровоснабжения сонных артерий справа; FS — проекции бассейнов кровоснабжения сонных артерий слева; OD — проекции бассейнов кровоснабжения позвоночных артерий справа; OS — проекции бассейнов кровоснабжения позвоночных артерий слева.

Результаты и обсуждение

Исследования показали, что в первые 2–3-е суток после ТЧМТ у всех пострадавших резко снижается мозговой кровоток (кровенаполнение артериол и венул) во всех бассейнах более чем в 2 раза (рис. 1, см. табл. 2).

Одновременно возрастает тонус артерий и артериол, тонус вен имеет тенденцию к снижению ($p > 0,05$) (табл. 1).

По нашим данным после проведения иммуномодуляции препаратом «ронколейкин» по схеме, на 10–14-е сутки достоверно ($p < 0,05$) увеличивается мозговой кровоток по сравнению с контрольной группой (см. рис. 2, см. табл. 2).

В группе больных, которым проводилось сочетанное введение раствора гелофузина с иммуномодулятором ронколейкин, происходит достоверное ($p < 0,05$) увеличение мозгового кровотока, как по сравнению с контрольной группой, так и по сравнению с группой больных, полу-

чавших только ронколейкин (см. рис. 2, см. табл. 2). В четвёртой группе больных (получавших стандартное лечение и гелофузин) также отмечено достоверное ($p < 0,05$) увеличение мозгового кровотока по сравнению с контрольной группой, но менее выраженное чем при совместном применении с ронколейкином.

Тонус артерий (α) и артериол (D1) после иммуномодуляции препаратом «ронколейкин» (в группах 2 и 3) достоверно снижается ($p < 0,05$) в проекциях сонной и позвоночной артерий справа. В проекциях сонной и позвоночной артерии слева снижение тонуса

артерий менее выражено ($p > 0,05$). Тонус артериол (D1) в проекциях сонной и позвоночной артерии слева уменьшается достоверно ($p < 0,05$) (табл. 1).

Вязкость плазмы крови, взятой из кубитальных вен при тяжёлой черепно-мозговой травме в первые сутки возрастает до $3,4 \pm 0,8$ ед. затем она постепенно снижается и уже на 5–6-е сутки достигает нормальных величин (1,9–2,3). В группах исследования, в которых при терапии ТЧМТ применялся раствор гелофузина (3-я и 4-я группы), этот показатель составил в первые сутки $2,9 \pm 0,5$ ед., а на вторые и последующие сутки оставался в пределах нормальных значений. Динамика изменений показателя в группе ронколейкин не отличалась от контрольной группы.

Что касается иммунитета, то видно, что после тяжёлой черепно-мозговой травмы содержание Т-лимфоцитов (CD_3) в сыворотке крови в среднем равна $0,7 \pm 0,4 \times 10^9$ (норма: $0,8 - 3,6 \times 10^9$), Т-хелперов $CD_4 - 19 \pm 3,6\%$ (26–50), Т-киллеров $CD_8 - 12 \pm 2,3\%$ (15–24),

Показатели объёма мозгового кровотока в венулах (A_4)
до и после введения препарата ронколейкин ($M \pm m, n=147$)

Показатель	Норма	Значения показателей по группам							
		1-3-и сутки (до введения)				10-14-е сутки (после введения)			
		1-я	2-я	3-я	4-я	1-я	2-я	3-я	4-я
FD	0,05	0,033±0,01	0,04±0,015	0,041±0,017	0,038±0,01	0,045±0,01	0,06±0,018*	0,07±0,008*	0,05±0,014
FS	0,05	0,046±0,01	0,041±0,01	0,044±0,01	0,04±0,015	0,05±0,01	0,05±0,01	0,06±0,01*	0,06±0,01*
OD	0,05	0,039±0,01	0,036±0,01	0,028±0,01	0,031±0,01	0,039±0,008	0,045±0,012*	0,061±0,012*	0,053±0,01*
OS	0,05	0,035±0,006	0,025±0,009	0,028±0,01	0,03±0,01	0,039±0,01	0,036±0,01	0,051±0,01*	0,043±0,01

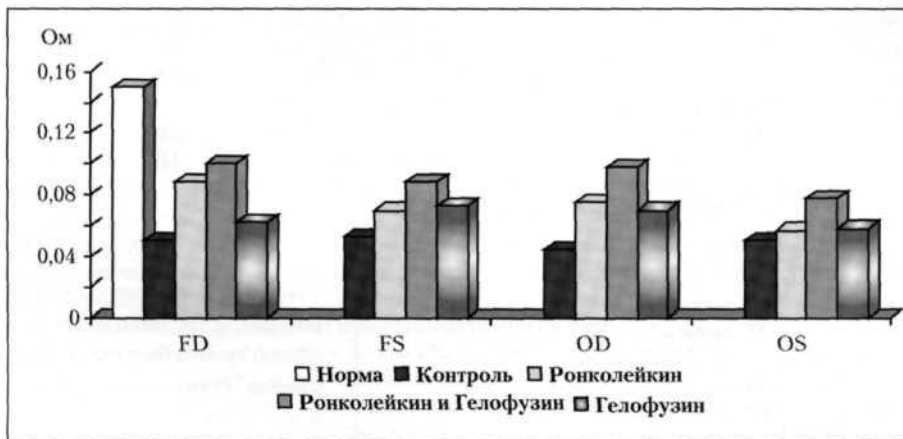


Рис. 2. Объём мозгового кровотока в артериолах после введения препарата ронколейкин (10–14-е сутки после травмы).

а после иммуномодуляции ронколейкином их количество резко возрастает и составляет: $CD_3 - 1,4 \pm 0,21 \times 10^5$; $CD_4 - 34,4 \pm 6\%$, $CD_8 - 25,0 \pm 4,8\%$.

Полученные данные позволяют нам утверждать, что ронколейкин обладает выраженным стимулирующим действием на Т-клеточную систему иммунитета.

Таким образом, нами подтверждено, что в результате тяжёлой черепно-мозговой травмы в головном мозге происходит резкое снижение кровотока в зонах кровоснабжения всех мозговых артерий. Тяжёлая черепно-мозговая травма вызывает дисбаланс тонуса артерий и артериол с преобладанием гипертонуса. При этом тонус вен и отток из артериол в венулы не претерпевают существенного изменения. Полученные нами данные указывают на то, что после иммуномодуляции препаратом ронколейкин происходит улучшение мозгового кровотока и снижение тонуса артерий и артериол. Наши исследования также указывают, что улучшение мозгового кровотока при совместном применении ронколейкина с препаратом гелофузин является более выраженным, чем при отдельном применении данных препаратов. Препарат гелофузин вызывает отчётливое снижение вязкости плазмы в исследуемых группах.

Мы можем только предположить, что такое улучшение кровотока иммуномодулятором ронколейкином, связано с увеличением продукции окиси азота (NO) под воздействием цитокинов и усилением его выброса из микровезикул, расположенных в нервных синапсах, иннервирующих кровеносные сосуды. Это подтверждается тем, что расслабляющее действие проявляется лишь на артериях и артериолах, то-

нус вен при введении ронколейкина существенно не меняется [19]. Естественно, эта гипотеза нуждается в дальнейших исследованиях.

Заключение

На основании полученных нами результатов можно сделать вывод о положительном влиянии сочетанного применения рекомбинантного человеческого интерлейкина 2 – ронколейкина с раствором гелофузина на нормализацию тонуса артериальных сосудов головного мозга и мозгового кровотока. Осложнений при совместном применении данных препаратов нами не отмечено.

Для широкого применения при лечении больных с тяжёлой черепно-мозговой травмой мы можем рекомендовать назначение ронколейкина в дозе 500 тыс. ед. на 3-и, 6-е и 9-е сутки после травмы, внутривенно капельно медленно (4–6 часов) на 400 мл 0,9% раствора натрия хлорида, стабилизированного 40% раствором альбумина, совместно с раствором гелофузина объёмом 25–50 мл/кг, вводимым внутривенно капельно ежедневно, начиная с первых суток пребывания в стационаре.