

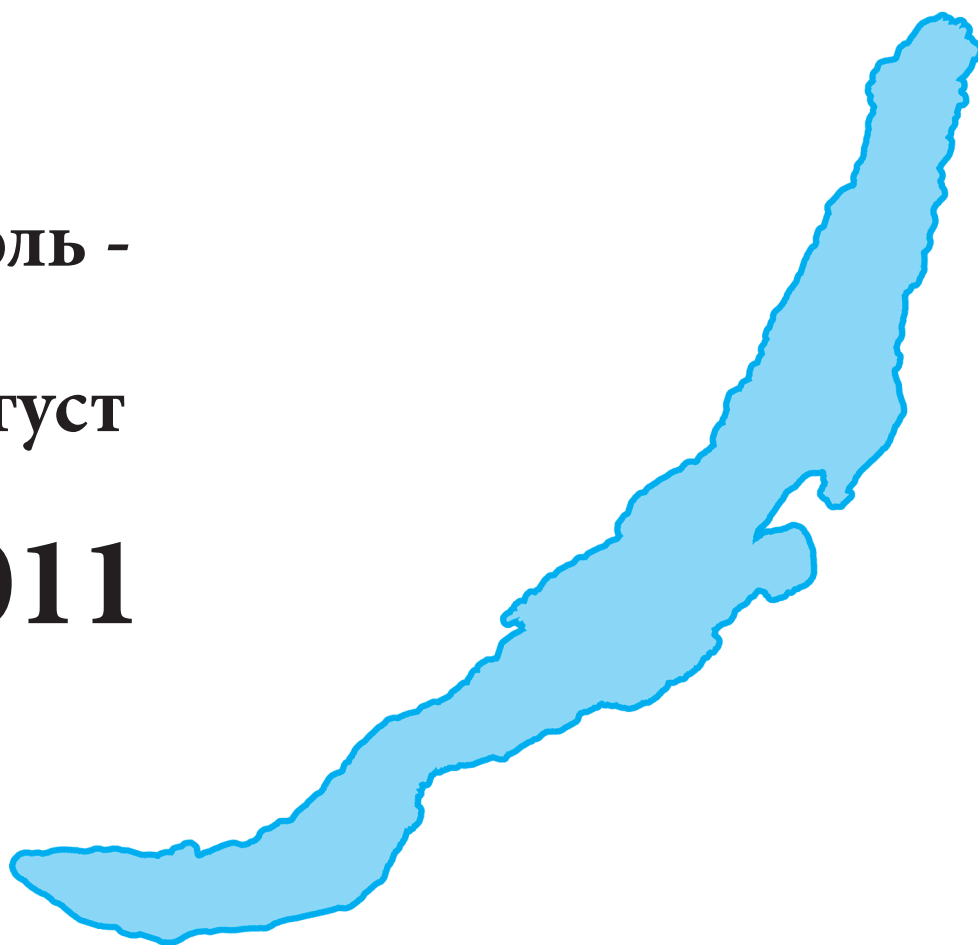
СИБИРСКИЙ МЕДИЦИНСКИЙ ЖУРНАЛ

5

ИЮЛЬ -

август

2011



Иркутск

ной терапии, увеличивается даже при неосложнённом течении пароксизма ФП [].

По данным некоторых авторов [] наиболее важными факторами риска возникновения ФП после КШ является возраст. Вероятно, данный факт обусловлен тем, что у больных пожилого возраста предсердия расширены, гипертрофированы и имеют элементы фиброза, что отражается на структуре и функции синусового узла []. Однако наше исследование показало обратное: возникновение пароксизмом ФП и других ПСВНР после КШ исключили пожилой возраст больного из возможных факторов риска послеоперационной ФП. С учетом полученных данных мы предполагаем, что это может быть обусловлено более высоким классом стенокардии у больных моложе 60 лет. Вероятно, это обстоятельство диктует необходимость увеличения объема оперативного вмешательства, большего числа выполненных анастомозов, увеличения времени ИК, времени пережатия аорты и, как следствие, более продолжительный период «оглушения» миокарда. После ИК за периодом глобальной ишемии миокарда следует восстановление перфузии сердца, что предрасполагает к реперфузионному повреждению, способствующему развитию симптома «оглушенного» миокарда и возникновению аритмий в периоперационном периоде [].

Одним из доказанных и очень весомых факторов является то, что значимое облитерирующее поражение проксимального сегмента ПКА является важным предиктором возникновения послеоперационной ФП [].

ЛИТЕРАТУРА

1. Арутюнян Л.А., Ефанов Ю.М., Кремнева Л.В. и др. Осложнения после коронарного шунтирования и современные методы их профилактики // Мед. наука и образование Урала. – 2009. – №3. – С.127-134.
2. Бокерия Л.А., Зарубина Е.Ю. Возможности прогнозирования развития послеоперационной фибрилляции предсердий у пациентов, перенесших аортокоронарное шунтирование // Груд. и сердечно-сосудистая хирургия. – 2006. – №2. – С.21-29.
3. Бунатян А.А., Трекова Н.А. Руководство по кардиоанестезиологии. – М.: МИА, 2005. – 688 с.
4. Васильев А.В., Нестерова Ю.В., Белоусова С.В. Эффективность традиционно применяемых антиаритмических препаратов и кардиоверсии при фибрилляции предсердий после операций коронарного шунтирования // Нарушения ритма сердца. – 2009. – № 2. – С.79-81.
5. Симоненко В.Б., Борисов И.А., Голиков А.П. и др. Фибрилляция предсердий после аортокоронарного шунтирования // Клиническая медицина. – 2009. – №8. – С.4-6.
6. Abreu J.E., Reilly J., Salzano R.P., et al. Comparison of frequencies of atrial fibrillation after coronary artery bypass grafting with and without the use of cardiopulmonary bypass // Am. J. Cardiol. – 1999. – Vol. 83. №5. – P.775-776.
7. Abusaada K., Sharma S.B., Jaladi R., Ezekowitz M.D. Epidemiology and management of new-onset atrial fibrillation // Am. J. Manag. Care. – 2004. – Vol. 10 (Suppl. 3). – S.50-57.
8. Arribas-Leal J.M., Pascual-Figal D.A., Tornel-Orsorio P.L.,

Это обусловлено особенностями кровоснабжения синусового узла, который получает кровь из правой коронарной артерии []. При хирургическом вмешательстве возможны различные нарушения кровоснабжения синусового узла, результатом чего может явиться его дисфункция []. По мере возрастания дисфункции синусового узла приходят в возбуждение гетеротропные очаги в предсердиях – возникают пароксизмальные нарушения ритма: пароксизмальная тахикардия или мерцание и трепетание предсердий. Однако в настоящем исследовании частота поражения ПКА в двух сравниваемых групп значимо не отличалась.

В литературе обсуждается и ряд других факторов, ответственных за возникновение ФП: интраоперационная гиповолемия, явления синдрома системного воспалительного ответа после КШ, что может явиться поводом для дальнейших исследований.

Таким образом, возраст больных менее 60 лет, высокий ФК стенокардии, большие размеры ЛП, женский пол являются наиболее значимыми клинико-анамнестическими факторами возникновения ПСВНР после КШ и позволяют определить группу больных с высоким риском их развития в послеоперационном периоде с целью эффективной профилактики.

Частота использования МКА, число сформированных анастомозов и как следствие – время ИК, количество КП и время пережатия аорты повышают риск возникновения ПСВНР сердца в госпитальном периоде после КШ.

et al. Epidemiology and new predictors of atrial fibrillation after coronary surgery // Rev. Esp. Cardiol. – 2007. – Vol. 60. №8. – P.841-847.

9. Benetti F., Naselli G., Wood M., Geffner L. Direct myocardial revascularization without extracorporeal circulation // Chest. – 1991. – Vol. 100. – P.312-316.

10. De Jong M.J., Morton P.G. Predictors of atrial dysrhythmias for patients undergoing coronary artery bypass grafting // Am. J. Crit. Care. – 2000. – Vol. 9. – P.388-396.

11. Hill L.L., Kattapuram M., Hogue C.W. Management of atrial fibrillation after cardiac surgery- part I: pathophysiology and risks // J. Cardiothorac. Vasc. Anesth. – 2002. – Vol. 16. №4. – P.483-494.

12. Kannel W.B., Abbott R.D., Savage D.D., McNamara P.M. Epidemiologic features of chronic atrial fibrillation: the Framingham study // N. Engl. J. Med. – 1982. – Vol. 306. №17. – P.1018-1022.

13. Ngaage D.L. Off-pump coronary artery bypass grafting: the myth, the logic and the science // Eur. J. Cardiothorac. Surg. – 2003. – Vol. 24. – P.557-570.

14. Taggart D.P., Browne S.M., Halligan P.W., Wade D.T. Is cardiopulmonary bypass still the cause of cognitive dysfunction after cardiac operations? // J. Thorac. Cardiovasc. Surg. – 1999. – Vol. 118. – P.414-421.

15. Why cardiopulmonary bypass makes patients sick // Advances in cardiac surgery / Eds. R. B. Karp, H. Laks. – St. Louis, 1995. – P.131-167.

Информация об авторах: 650002, Кемерово, Сосновый бульвар, 6, тел. (3842) 643279, e-mail: bayakovayv@gmail.com, Байракова Юлия Вячеславовна – к.м.н., старший научный сотрудник; Иванов Сергей Васильевич – д.м.н., заведующий лабораторией; Казачек Яна Владимировна – к.м.н., ведущий научный сотрудник; Баздырев Евгений Дмитриевич – к.м.н., старший научный сотрудник; Малышенко Егор Сергеевич – младший научный сотрудник; Кургузова Евгения Мунзуковна – врач-кардиолог; Барбараш Ольга Леонидовна – д.м.н., профессор, заведующая отделом, заведующая кафедрой.

© ТИТОВ К.С., ВОЛКОВ С.М., ШУБИНА И.Ж., АНИСИМОВА Н.Ю., СЕЛЬЧУК В.Ю., КИСЕЛЕВСКИЙ М.В. – 2011
УДК 616.9-085.373

ВОЗМОЖНОСТИ ВНУТРИПЕРИКАРДИАЛЬНОЙ ИММУНОТЕРАПИИ С ИСПОЛЬЗОВАНИЕМ ИНТЕРЛЕЙКИНА-2 И АЛЛОГЕННЫХ ЛАК-КЛЕТОК ПРИ МЕТАСТАТИЧЕСКИХ ЭКССУДАТИВНЫХ ПЕРИКАРДИТАХ У БОЛЬНЫХ РАКОМ МОЛОЧНОЙ ЖЕЛЕЗЫ И ЯИЧНИКОВ

Константин Сергеевич Титов, Сергей Михайлович Волков, Ирина Жановна Шубина,
Наталья Юрьевна Анисимова, Владимир Юрьевич Сельчук,
Михаил Валентинович Киселевский

Резюме. Метастатические экссудативные перикардиты (МЭП) часто сопровождают рак легкого, молочной железы, яичников, гемабластозы и являются грозными осложнениями опухолевого процесса, вызывая тампонаду сердца. Системная противоопухолевая химиотерапия не всегда вызывает длительные ремиссии и может сопровождаться выраженными побочными эффектами. Внутривнутриперикардальная иммунотерапия МЭП интерлейкином-2 (ИЛ-2) в комбинации с аллогенными лимфокин-активированными киллерами (ЛАК), которые по-своему иммунофенотипу соответствуют активированным лимфоцитам, и ИЛ-2 в монорежиме характеризуется высокой эффективностью и хорошей переносимостью (95,7% и 86,7% соответственно). Предложенный вид биотерапии может рассматриваться как один из этапов комплексного лечения данной категории больных, имеет хорошую переносимость и улучшает качество их жизни.

Ключевые слова: метастатический экссудативный перикардит, рак молочной железы, рак яичников, интерлейкин-2, аллогенные ЛАК-клетки, внутривнутриперикардальная иммунотерапия.

POSSIBILITIES OF INTRAPERICARDIAL IMMUNOTHERAPY WITH THE USE OF INTERLEUKIN-2 AND ALLOGENIC LAK-CELLS IN MALIGNANT PERICARDIAL EFFUSIONS IN THE PATIENTS WITH BREAST AND OVARIAN CANCER

*K.S. Titov, S.M. Volkov, I.J. Shubina, N.Y. Anisimova, V.Y. Sel'chuk, M.V. Kiselevsky
(N.N. Blokhin Russian Cancer Research Center of RAMS, Moscow)*

Summary. Malignant pericardial effusions often arise in patients with lung cancer, breast cancer and ovarian cancer which is considered to be a dangerous complication of tumor. Intrapericardial chemotherapy is uneffective in generally and causes side effects. Here we show that intrapericardial IL-2/allogenic lymphokine activated killers (LAK) and interleukin-2 (IL-2) immunotherapy demonstrated the high efficacy in treatment of breast and ovarian cancer patients with malignant pericardial effusions. The objective effect was 95,7% and 86,7% accordingly. These results indicate that intrapericardial immunotherapy might be one of the stages of combined treatment of such group of patients. The suggested type of biotherapy increases the survival and life quality of patients.

Key words: malignant pericardial effusions, breast cancer, ovarian cancer, interleukin-2, allogenic LAK-cells, intrapericardial immunotherapy.

Метастатический экссудативный перикардит (МЭП) обычно является следствием прогрессирования опухолевого процесса (до 36% случаев), поэтому редко возникает как первый признак онкологического заболевания. Наиболее часто опухолевый перикардит (ОП) возникает при раке легкого (30-35% случаев) и при раке молочной железы (до 25% случаев) [1,5]. ОП также наблюдается при гемабластозах, злокачественной мезотелиоме плевры, раке шейки матки и злокачественных новообразованиях желудочно-кишечного тракта [3,10]. Эти больные, несмотря на плохой прогноз, нуждаются в лечении, поскольку почти в половине случаев перикардальный выпот может быстро привести к тампонаде сердца [3,7]. В настоящее время существует четыре основных методов лечения ОП: перикардоцентез, внутривнутриперикардальная склеротерапия, системная химиотерапия, которая наиболее часто применяется для химиочувствительных опухолей, а также хирургическое лечение. Выбор медицинской помощи при ОП зависит от нескольких факторов: общее состояние больного, гемодинамические расстройства, доступность метода лечения, распространенность и гистологические особенности опухоли [5,7,9]. Основными показаниями для перикардоцентеза является угроза развития тампонады сердца, обусловленная накоплением жидкости в полости перикарда. Кроме того, эта процедура имеет важное диагностическое значение, особенно у больных без подтвержденного диагноза [2]. Также у больных с перикардальным выпотом проводится перикардотомия, эффективная в предотвращении рецидивов [6,10]. Данные о роли системной химиотерапии в лечении ОП весьма ограничены, однако, есть основания предполагать, что цитостатическая терапия может быть эффективной при химиочувствительных опухолях, таких как рак молочной железы и рак яичников [3,7,10]. Несмотря на значительный опыт использования склерозирующих агентов в лечении злокачественных выпотов, их применение у больных с ОП весьма ограничено [6]. Также для инициации перикардального склероза применяли цисплатин, блеомицин, митомидин С, талк и радиоактивное золото. Однако оценить их эффективность трудно, поскольку использование этих веществ было описано, как

правило, в единичных случаях [4,5,6,10].

Существует небольшое количество клинических исследований использования внутривнутриперикардального введения цитокинов, прежде всего интерлейкина-2 (ИЛ-2) и лимфокин-активированных киллеров (ЛАК), выделенных из плеврального экссудата больного. В частности, U.Toh с соавторами [8] на 4 больных со злокачественным перикардальным выпотом была продемонстрирована клиническая эффективность и хорошая переносимость данного метода. Единственным побочным эффектом была лихорадка 1 степени. Объективный ответ, включая и другие исследования, на внутривнутриперикардальную иммунотерапию ОП составил 96% [11]. Эти результаты позволяют полагать, что внутривнутриперикардальная иммунотерапия высокоэффективна и безопасна для лечения опухолевых перикардитов.

Целью данного исследования являлась сравнительная оценка клинической эффективности и переносимости применения внутривнутриперикардальной ИЛ-2/ЛАК-иммунотерапии при метастатических экссудативных перикардитах у больных раком молочной железы и яичников.

Материалы и методы

Больным раком молочной железы (РМЖ) и раком яичников (РЯ) по поводу метастатического экссудативного перикардита была проведена внутривнутриперикардальная иммунотерапия с использованием аллогенных ЛАК-клеток (лимфокин-активирующие киллеры), генерированных из моноклеулярных лейкоцитов (МЛ) периферической крови здоровых доноров [8], в комбинации с рекомбинантным ИЛ-2 (Ронколейкин, «Биотех», Россия) (23 больных) и только с ИЛ-2 в монорежиме (15 больных). Исследуемые группы включали больных в возрасте от 34 до 72 лет. К моменту проведения иммунотерапии больные находились в состоянии средней тяжести. До начала внутривнутриперикардальной иммунотерапии все больные получали соответствующее комбинированное или комплексное лечение, как правило хирургическое в комбинации с химио-, гормоно-, таргетной или радиотерапией. Перед началом иммуноте-

рапии из полости перикарда удалялось от 300 до 1000 мл серозного, серозно-геморрагического или геморрагического экссудата. Во всех 38 случаях до проведения иммунотерапии выполнялось цитологическое исследование перикардального выпота.

Для проведения внутривнутриперикардиальной иммунотерапии пораженная полость перикарда катетеризировалась по Марфану под местной анестезией 0,5% раствором новокаина эластичным катетером на срок 5 дней. Пункцию перикарда осуществляли в надчревной области слева под мечевидным отростком. Иглу вводили на глубину 1,5 см, затем направляли круто вверх параллельно передней грудной стенке и далее на 3 см. При этом ощущалось прохождение наружного листка перикарда, и игла оказывалась в полости сердечной сорочки. Сохраняли дренаж, проведенный через иглу, в полости перикарда для повторных эвакуаций экссудата и введения лекарств. Для дренирования полости перикарда использовали набор «Плеврокан» (фирма «V. Braun», США), наружный конец которого с момента установки подшивался и фиксировался к коже надчревной области. Полость перикарда с первого дня лечения и далее через день максимально осушали, после чего в нее через катетер вводили биопрепараты в 1-5 дни лечения по схеме: Ронколейкин («Биотех», Россия) по 1 млн. МЕ, разведенный в 10 мл 0,9% раствора хлорида натрия ± ЛАК по 100-120 млн. клеток, ресуспендированных в 0,9% раствора хлорида натрия. Ронколейкин и ЛАК вводили в пораженную полость перикарда поочередно медленно.

На цитологическое исследование экссудат отправляли до начала иммунотерапии, в середине курса и по его окончании. На 5-7 день внутривнутриперикардиального лечения «Плеврокан» подвергался удалению, накладывалась герметичная асептическая повязка. Контрольное ЭХО-кардиографическое или ультразвуковое исследование перикарда проводили после окончания курса иммунотерапии, через 1 месяц и далее в динамике каждые 3 месяца в течение жизни больного.

Клетки опухолевого экссудата окрашивали гематоксилин-эозином. Визуализацию и фотосъемку осуществляли с помощью системы AxioVision 4 (Carl Zeiss, Германия).

Определение экспрессии поверхностных антигенов ЛАК-клеток проводили при помощи моноклональных антител («Caltag Laboratories», США) против соответствующих антигенов методом проточной цитофлуориметрии на цитометре FACScan («Becton Dickinson», США). Определяли уровень экспрессии дифференцировочных антигенов CD3, CD4, CD8, CD16; активационных антигенов CD25, CD38, HLA-DR; молекул адгезии CD57, CD58. Гейт популяции клеток устанавливали на основе комбинации прямого (FSC) и бокового (SSC) светорассеяния и размера клеток. При учете результатов подсчитывали 5000 событий в гейте.

У всех больных и доноров было получено информированное согласие на проведение научных исследований.

Статистическая обработка данных проточной цитометрии была проведена при помощи программного пакета WINMDI 2.8. Результаты представлены в формате среднее арифметическое ± стандартное отклонение.

Результаты и обсуждение

Иммунофенотип и цитотоксическая активность аллогенных ЛАК-клеток, полученных из МЛ периферической крови здоровых доноров

Результатом исследования иммунофенотипа клеток, полученных из МЛ периферической крови здоровых доноров и инкубированных в среде с ИЛ-2, являются

данные об активной экспрессии этими клетками активационных молекул (CD38), молекул главного комплекса гистосовместимости II класса (HLA-DR); кроме того,

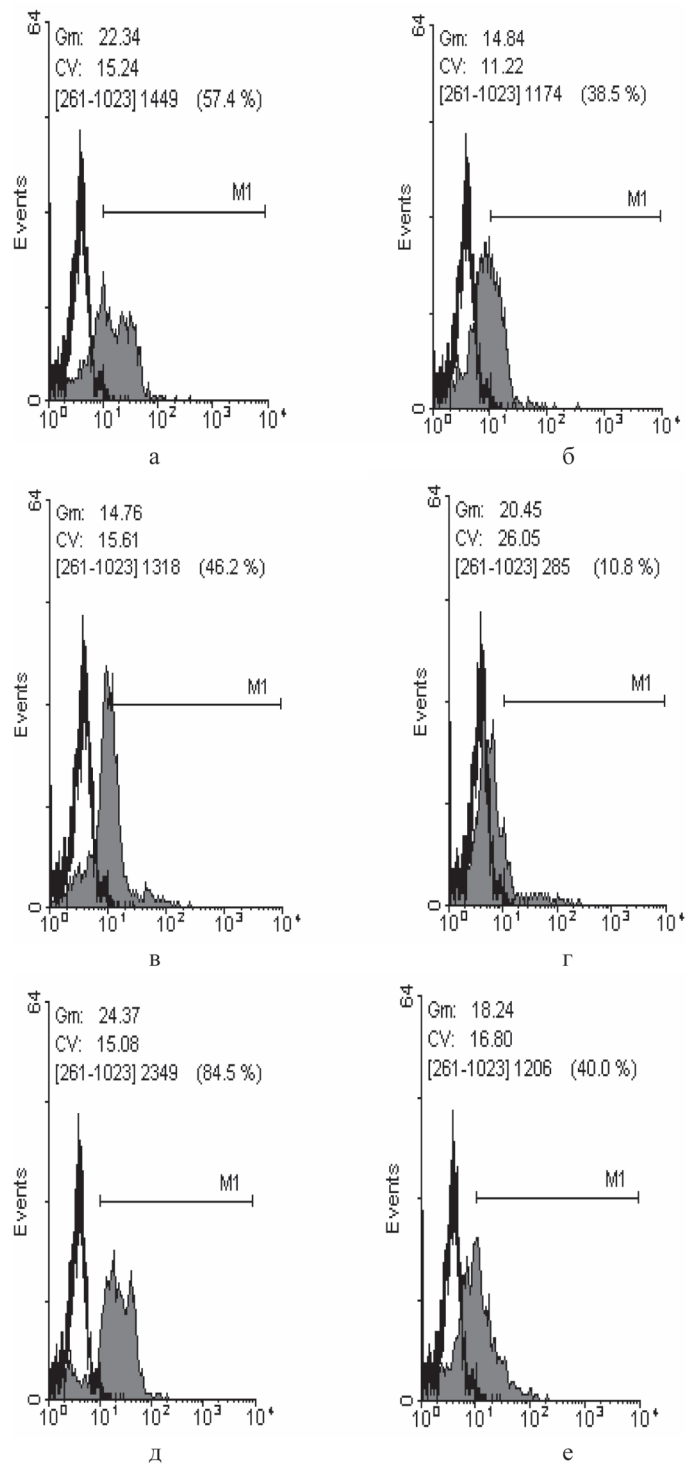


Рис. 1. Уровень экспрессии CD16 (а), CD25 (б), CD38 (в), CD57(г), CD58 (д), HLA-DR (е) на мембране ЛАК, генерированных из крови здорового донора.

эти клетки характеризуются высоким уровнем экспрессии молекул адгезии (CD58) (рис. 1, табл. 1).

Цитологическое изучение позволило установить, что через 2 суток инкубации МЛ с ИЛ-2 количество лимфоцитов существенно возросло и продолжало прогрессивно увеличиваться до 10 суток, при этом отмечалось появление бластных форм. Наиболее ранние изменения наблюдались на 3 сутки инкубации, когда среди мононуклеаров преобладали пиронинофильные

Сравнительная иммунофенотипическая характеристика аллогенных МЛ и ЛАК по экспрессии поверхностных антигенов

Маркер	Экспрессия поверхностных антигенов, %	
	МЛ	ЛАК
CD3 (все зрелые Т-лимфоциты)	49,2 ± 7,8	44,2 ± 4,3
CD4 (хелперы)	23,4 ± 5,1	34,2 ± 3,7
CD8 (цитотоксические)	14,8 ± 2,7	21,8 ± 3,2
CD16 (натуральные киллеры)	9,3 ± 2,2	23,8 ± 2,7
CD25 (рецепторы к ИЛ-2)	3,0 ± 1,1	15,4 ± 3,5
CD38 (активационные молекулы)	8,2 ± 1,9	31,5 ± 4,2
CD56 (натуральные киллеры)	5,3 ± 1,1	26,6 ± 3,6
CD57 (натуральные киллеры)	12,8 ± 3,1	21,7 ± 2,5
CD58 (молекулы адгезии)	7,3 ± 1,4	78,7 ± 10,2
HLA-DR	5,6 ± 1,0	42,8 ± 3,2

лимфоциты. Большое количество бластных форм и пирининофильных лимфоцитов сохранялось вплоть до 10 суток инкубации с ИЛ-2.

Таким образом, аллогенные ЛАК клетки, полученные из МЛ периферической крови здоровых доноров, иммунофенотипически соответствуют активированным лимфоцитам с высокой цитотоксической активностью.

Клиническая эффективность внутриперикардиальной аллогенной ЛАК/ИЛ-2 -иммунотерапии при МЭП у больных раком молочной железы и яичников

Цитологическое исследование проводилось у всех больных ОП до начала внутриперикардиальной иммуноотерапии, а также в конце лечения на 5-7 дни. В перикардиальном выпоте до лечения выявлялось, как правило, значительное количество опухолевых клеток и небольшое количество зрелых лимфоцитов (1-3 в поле зрения). В конце лечения в экссудате большинства (97,3%) больных опухолевые клетки отсутствовали.

При оценке результатов влияния внутриперикардиальной аллогенной ЛАК/ИЛ-2 -иммунотерапии на уменьшение количества экссудата у 13 больных с ОП было установлено следующее: полный эффект был отмечен у 69,2% больных, частичный эффект (наличие небольшого количества жидкости в перикарде) – у 23,1% больных. В 1 случае зарегистрировано отсутствие эффекта. Суммарная эффективность внутриперикардиальной аллогенной ЛАК/ИЛ-2 -иммунотерапии составила 92,3%. Повторное накопление выпота в перикарде отмечено у 2 (15,4%) больных в сроки от 4 до 6 месяцев после лечения (табл. 2).

Клиническая эффективность внутриперикардиальной аллогенной ЛАК/ИЛ-2 -иммунотерапии ОП

Основной диагноз	Количество больных, чел. (%)	Клинический эффект, чел. (%)			
		Полный	Частичный	Общий	Без эффекта
РМЖ	9 (69,2%)	7 (53,8%)	1 (7,7%)	8 (61,5%)	1 (7,7%)
РЯ	4 (30,8%)	2 (15,4%)	2 (15,4%)	4 (30,8%)	0
Всего	13 (100%)	9 (69,2%)	3 (23,1%)	12 (92,3%)	1 (7,7%)

Иммунотерапия в целом хорошо переносилась больными и практически не вызывала побочных эффектов, за исключением явлений умеренной гипертермии, которая легко купировалась антипиретиками и расценивалась как проявление стимуляции противоопухолевого иммунитета.

Таким образом, внутриперикардиальная аллогенная ЛАК/ИЛ-2 -иммунотерапия у больных с МЭП, показала высокую эффективность (92,3%) и не сопровождалась токсичностью. Клинический эффект у всех больных подтверждался эхокардиографией и ультразвуковым исследованием и был, вероятно, обусловлен лизисом опухолевых клеток аллогенными лимфокино-активированными киллерами.

Таблица 1

Имунофенотип и цитотоксическая активность ЛАК, выделенных из перикардиального экссудата больных с МЭП

Имунофенотип лимфоцитов, выделенных из перикардиального экссудата, в процессе лечения ИЛ-2, после 5-7 внутривнутриперикардиальных введений, характеризовался повышением экспрессии активационных антигенов (CD25, CD40), молекул адгезии (CD57, CD58) и антигенной презентации (HLA-DR), а также рецепторов натуральных киллеров (CD16) в сравнении с лимфоцитами, полученными из перикардиального злокачественного выпота до иммуноотерапии (табл. 3).

При оценке цитотоксической активности было обнаружено, что лимфоциты перикардиального экссудата до начала лечения лизировали 10±2% аутологических опухолевых клеток выделенных из плеврального экссудата, в то время как после внутривнутриперикардиальной иммуноотерапии их киллерная активность возрас-

Таблица 3

Экспрессия антигенов на лимфоцитах, выделенных из перикардиального экссудата в процессе лечения ИЛ-2

Маркер	Перед началом лечения, %	На 5-е сутки терапии, %
CD3 (все зрелые Т-клетки)	49,9±0,49	65,57±0,37
CD4 (хелперы)	27,63±0,48	32,56±2,19
CD8 (цитотоксические)	18,63±0,8	30,5±0,92
CD16 (натуральные киллеры)	14,33±0,67	45,82±2,18
CD25 (рецепторы к ИЛ-2)	1,75±0,25	18±2,55
CD57 (натуральные киллеры)	13,06±0,52	24,97±0,73
CD58 (молекулы адгезии)	11±0,3	82,5±1,22
HLA-DR	8,3±0,32	60±0,46

тала до 53±4%. При испытании на НК-чувствительной линии опухолевых клеток К-562 исходная цитотоксичность лимфоцитов составляла 40±5%, а стимулированная внутриперикардиальным введением Ронколейкина – 90±8%.

При оценке экспрессии поверхностных антигенов лимфоцитов, выделенных из экссудата до начала лечения и в конце курса иммуноотерапии Ронколейкином было выявлено повышение экспрессии активационных маркеров CD25, CD4 (рис. 2).

Таблица 2

Таким образом, лимфоциты перикардиального экссудата, активированные ИЛ-2, иммунофенотипически соответствуют аутологичным ЛАК-клеткам с высокой цитотоксической активностью.

Клиническая эффективность внутриперикардиальной ИЛ-2-иммунотерапии при МЭП у больных раком молочной железы и яичников

По поводу ОП 11 больным была проведена внутриперикардиальная иммуноотерапия с использованием рекомбинантного интерлейкина-2. У 7 (63,6%) больных перикардит был проявлением опухолевой диссеминации рака молочной железы и у 4 (36,4%) был обусловлен прогрессированием рака яичников. Для проведения иммуноотерапии полость перикарда также под местной анестезией дренировалась и катетеризировалась на 7-10 дней. Для этой цели использовали набор «Плеврокан» (B.Braun, США). Перед введением препарата полость перикарда максимально осушалась. Ронколейкин вводился в пораженную полость перикарда в дозе 0,5-1 млн. МЕ в 10 мл физиологического раствора на 1-5 и 8-9

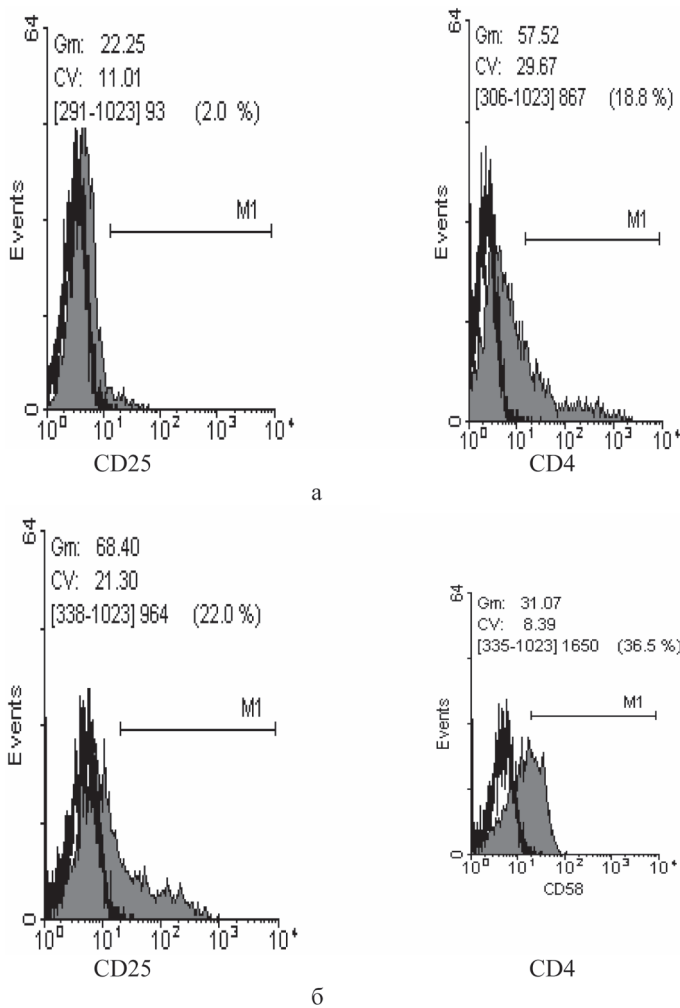


Рис. 2. Экспрессия поверхностных антигенов CD25 и CD4 лимфоцитов перикардального экссудата до начала (а) и в конце курса (б) иммунотерапии ИЛ-2.

сутки (суммарная доза – 5-7млн. МЕ). Цитологическое исследование проводилось у всех больных до начала

Клиническая эффективность внутривнутриперикардиальной ИЛ-2-иммунотерапии МЭП у больных РМЖ и РЯ

Основной диагноз	Количество больных, чел. (%)	Клинический эффект, чел. (%)			
		Полный	Частичный	Общий	Без эффекта
РМЖ	7 (63,6%)	4 (36,4%)	2 (18,2%)	6 (54,6%)	1 (9,0%)
РЯ	4 (36,4%)	2 (18,2%)	2 (18,2%)	4 (36,4%)	0
Всего	11 (100%)	6 (54,6%)	4 (36,4%)	10 (91,0%)	1 (9,0%)

внутриперикардиальной ИЛ-2-иммунотерапии, но не всегда в конце лечения по причине отсутствия экссудации.

ЛИТЕРАТУРА

1. Buzaid A.C., Garewal H.S., Greenberg B.R. Managing malignant pericardial effusion // West J. Med. – 1989. – Vol. 150. №2. – P.174-179.
2. Cornily J.C., Pennec P.Y., Castellant P., et al. Cardiac tamponade in medical patients: a 10-year follow-up survey // Cardiology. – 2008. – Vol. 111. №3. – P.197-201.
3. Kainuma S., Masai T., Yamauchi T., et al. Primary malignant pericardial mesothelioma presenting as pericardial constriction // Ann. Thorac. Cardiovasc. Surg. – 2008. – Vol. 14. №6. – P.396-398.
4. Kaira K., Mor M. Intrapericardial Instillation of Mitomycin C in Recurrent Cardiac Tamponade due to Malignant Pericardial Effusion // Clin. Oncol. – 2006. – Vol. 18. №6. – P.506.
5. Keane D., Jackson G. Managing recurrent malignant

До лечения в перикардиальном выпоте выявлялось, как правило, значительное количество опухолевых клеток и небольшое количество зрелых лимфоцитов (1-3 в поле зрения). После проведения внутривнутриперикардиальной ИЛ-2-иммунотерапии полный эффект был отмечен у 6 (54,6%) больных, частичный эффект (наличие небольшого количества жидкости в перикарде) у 4 (36,4%) больных. В 1 (9,0%) случае зарегистрировано отсутствие эффекта. Суммарная эффективность внутривнутриперикардиальной ИЛ-2-иммунотерапии составила 91,0%. Повторное накопление выпота в перикарде отмечено у 2 (18,2%) больных РМЖ через 2 и 3 месяца после внутривнутриперикардиальной иммунотерапии (табл. 3).

Общая ее эффективность составила 91,0%. Клинический эффект у всех больных РМЖ и РЯ подтверждался эхокардиографией и ультразвуковым исследованием. Данный вид иммунотерапии был хорошо переносим и практически не вызывал побочных эффектов, за исключением умеренной температурной реакции у некоторых больных.

По результатам проведенных исследований можно заключить, что аутологичные и аллогенные ЛАК-клетки по своим иммунофенотипическим и функциональным характеристикам соответствуют активированным лимфоцитам с высокой противоопухолевой цитотоксической активностью.

В таблице 5 приведены результаты оценки эффективности применения иммунотерапии при лечении МЭП у больных РМЖ и РЯ.

Таблица 5
Общая клиническая эффективность внутривнутриперикардиальной иммунотерапии у больных с МЭП у больных РМЖ и РЯ

Степень эффективности	Доля больных, %
Полная ремиссия	62,5
Частичная ремиссия	29,2
Общий эффект	91,7
Без эффекта	8,3

Учитывая тот факт, что общий эффект применения иммунотерапии с интерлейкином-2 продемонстрировал высокую общую клиническую эффективность лечения МЭП (91,7%) и хорошую переносимость, внутривнутриперикардиальная иммунотерапия при опухолевых перикардитах, может рассматриваться как один из этапов комбинированного и (или) комплексного лечения больных с диссеминированным раком молочной железы и яичников. Полученные нами данные позволяют полагать, что клинический эффект ИЛ-2/ЛАК-иммунотерапии обусловлен лизисом опухолевых клеток лимфокин-активированными киллерами.

6. Lestuzzi C., Lafaras C., Bearz A. Malignant pericardial effusion: sclerotherapy or local chemotherapy? // Brit. J. Cancer. – 2009. – Vol. 101. – P.734-735.
7. Maisch B, Karatolios K. New possibilities of diagnostics and therapy of pericarditis // Internist (Berl). – 2008. – Vol. 49. №1. – P.17-26.
8. Toh U., Fujii T., Seki N., et al. Characterization of IL-2-activated TILs and their use in intrapericardial immunotherapy in malignant pericardial effusion // Cancer Immunol. Immunother. – 2006. – Vol. 55. №10. – P.1219-1227.
9. Vaitkus P.T., Herrmann H.C., LeWinter M.M. Treatment of malignant pericardial effusion // JAMA. – 1994. – Vol. 272. №1. – P.59-64.

10. Verleye L., Thomakos N., Edmondson R.J. Recurrent cervical cancer presenting as malignant pericarditis: case report and review of the literature // Eur. J. Gynaecol. Oncol. – 2009. – Vol. 30. №2. – P.193-195.

11. Ueno Y., Kohgo Y., Sasagawa Y., Kanisawa Y. et al. A case of pericarditis carcinomatosa showing good response following local transfer of lymphokine-activated killer (LAK) cells // Gan To Kagaku Ryoho. – 1987. – Vol. 14. №8. – P.2579-2582.

Информация об авторах: 115478, Москва, Каширское шоссе, 24; тел. +7-903-171-04-74, 324-27-94, ks-titov@mail.ru, Титов Сергеевич Титов – хирург-онколог, к.м.н.; Волков Сергей Михайлович – с.н.с., д.м.н.; Шубина Ирина Жановна – с.н.с., к.б.н., irinashubina@mail.ru; Анисимова Наталья Юрьевна – с.н.с., к.б.н., n.u.anisimova@gmail.com; Сельчук Владимир Юрьевич – в.н.с., д.м.н.; Киселевский Михаил Валентинович – заведующий лабораторией, д.м.н., kisele@inbox.ru

© ТРАЩЕНКО А.С., АХМЕДОВ В.А., ОСТАПЕНКО В.А. – 2011
УДК 616.127-005.8-06-07

ОПТИМИЗАЦИЯ ДИАГНОСТИКИ ОСЛОЖНЕНИЙ У БОЛЬНЫХ ИНФАРКТОМ МИОКАРДА С ПОДЪЕМОМ СЕГМЕНТА ST НА ЭКГ

Андрей Сергеевич Тращенко, Вадим Адильевич Ахмедов, Владимир Артемьевич Остапенко
(Омская государственная медицинская академия, ректор – д.м.н., проф. А.И. Новиков, кафедра факультетской терапии, зав. – д.м.н., проф. В.А. Остапенко)

Резюме. Обследовано 99 больных первичным инфарктом миокарда с подъемом сегмента ST на ЭКГ, с целью изучения частоты ранних и поздних осложнений в постинфарктном периоде и разработки алгоритма оптимизации диагностики этих осложнений. Установлено, что определение у больных иммунологических показателей (провоспалительных цитокинов – ИЛ-1 β , ИЛ-6, миокардиальных антител, ЦИК, C4 компонента системы комплемента) является патогенетически обоснованным для прогнозирования риска развития ранних (кардиогенный шок, отек легких, рецидив инфаркта миокарда в ранние сроки) и поздних (аневризма межжелудочковой перегородки, синдром Дресслера) осложнений инфаркта миокарда с подъемом сегмента ST на ЭКГ.

Ключевые слова: инфаркт миокарда, осложнения, диагностика, прогноз.

OPTIMIZATION OF DIAGNOSTICS OF COMPLICATIONS IN THE MYOCARDIAL INFARCTION PATIENTS WITH ELEVATION OF ST SEGMENT ON AN ELECTROCARDIOGRAM

A.S. Traschenko, V.A. Akhmedov, V.A. Ostapenko
(Omsk State Medical Academy)

Summary. 99 patients with a primary myocardial infarction with elevation of ST segment on an electrocardiogram have been examined for the purpose of studying the frequency of early and late complications in the post-infarction period and creation of the algorithm of optimization of diagnostics of these complications. It has been established that definition of immunologic indicators (proinflammatory cytokines – IL-1 β , IL-6, myocardial antibodies, C4 a component of a complement) is pathogenetically proved for prediction of risk of development of the early (cardiogenic shock, a lungs edema, myocardial infarction relapse in early terms) and late (an aneurysm of the interventricular septum, a Dressler's syndrome) complications of a myocardial infarction with elevation of ST segment on an electrocardiogram of a patient.

Key words: myocardial infarction, complications, diagnostics, prognosis.

В России от сердечно-сосудистых заболеваний ежегодно умирает примерно 1 млн. 200 тыс. человек, что составляет около 55% общей смертности и в 2-4 раза превышает аналогичный показатель в индустриально развитых странах [4,7]. При этом на долю инсульта и ишемической болезни сердца (ИБС) приходится 85-90%. Определение прогноза после перенесенного инфаркта миокарда (ИМ) по-прежнему остается актуальной проблемой кардиологии, поэтому столь важно прогнозировать дальнейшее течение болезни и вероятность развития тех или иных осложнений в разные периоды ИМ [2,6]. У одних больных ИМ протекает относительно благоприятно, без серьезных осложнений и не приводит к длительной нетрудоспособности. В то же время, у других больных ИМ осложняется развитием различных осложнений, стойкой утратой трудоспособности, летальными исходами [8]. Существующие в настоящее время подходы к диагностике ранних и поздних осложнений ИМ несовершенны, что делает актуальным поиск новых подходов к его профилактике [9,10]. Результаты исследований, проводившихся в течение последних двух десятилетий, доказали существенную роль СРБ, интерлейкинов - 6, -8, -1, -10, ФНО α в прогрессировании атеросклероза, в процессах дестабилизации атеросклеротической бляшки, в оценке риска внезапной смерти, развития острого коронарного события и его осложнений [1,3,5].

Цель работы: изучение клинико-иммунологические

особенностей течения острого инфаркта миокарда с подъемом сегмента ST на ЭКГ, частоту ранних и поздних осложнений у больных, и разработать алгоритм оптимизации диагностики осложнений.

Материалы и методы

Было обследовано 99 больных с документированным первичным инфарктом миокарда с подъемом сегмента ST на ЭКГ, поступивших по неотложной помощи в 1-ое кардиологическое отделение МУЗ ГКБ №4 г. Омска. Возраст больных находился в пределах от 39 до 75 лет – средний возраст составил 52,3 \pm 7,87 года. Среди обследованных больных преобладали лица мужского пола – 78 (78,7%), а лица женского пола составляли 21 (21,3%). Диагноз острого инфаркта миокарда с подъемом сегмента ST устанавливался согласно критериям диагноза по рекомендациям ВНОК 2007 г. Критерии исключения больных из исследовательской программы: патология щитовидной железы (тиреотоксикоз, гипотиреоз), тромбоэмболические эпизоды в анамнезе, почечная или печеночная недостаточность, острое нарушение мозгового кровообращения, возникшее менее чем за 6 месяцев до начала исследования, заболевания системы крови и онкологическая патология, хирургическое вмешательство в предшествующие наблюдению 30 дней, отказ от участия в исследовании.

Всем больным, помимо клинических методов обслед-