

УДК 616.314-089.844-02

Влияние локального применения рекомбинантных цитокинов на течение и исход дентальной имплантации с закрытым синус-лифтингом

Латюшина Л. С., Пиотрович А. В., Долгушин И. И.

ГБОУ ВПО «Южно-Уральский государственный медицинский университет» Минздрава России,
г. Челябинск, Россия

Резюме

Для увеличения высоты кости в дистальных отделах верхней челюсти при проведении дентальной имплантации широко применяется методика «закрытого» синус-лифтинга. Манипуляция считается малоинвазивной остеотомией, но, несмотря на это, она сопряжена с высокой частотой осложнений, которые могут привести к утрате дентального имплантата.

Цель работы – анализ оценки эффективности локального применения рекомбинантных цитокинов (ИЛ-1 β и ИЛ-2) – препаратов беталейкин и ронколейкин при проведении манипуляции «закрытого» синус-лифтинга. Проведено клиническое рандомизированное исследование, в котором приняли участие 105 пациентов в возрасте от 30 до 57 лет, разделенных на три группы: сравнения, n = 35 (установлены имплантаты с манипуляцией закрытого синус-лифтинга по стандартной методике); группа «Беталейкин», n = 35 (помимо хирургического лечения проводили локальную иммунотерапию рекомбинантным ИЛ-1 β); группа «Ронколейкин», n = 35 (параллельно с хирургическим лечением осуществляли локальную иммунокоррекцию ронколейкином). В течение 10–12 суток после операции использовали гидрогелевый «Колетекс-Бета» и гель, содержащий рекомбинантный ИЛ-2, для местного воздействия на слизистую оболочку полости рта в области установленного имплантата. Эффективность локальной иммунокоррекции оценивали по клиническим и цитологическим критериям – изучали ряд признаков, позволяющих оценивать динамику послеоперационного течения процесса и интеграции имплантатов, а также проводили исследование носового секрета, оценивая относительное содержание нейтрофилов, макрофагов, лимфоцитов и эозинофилов, которое отражает особенности патологического процесса в полости носа и придаточных пазух. Установлено, что местная цитокинотерапия способствует улучшению показателей динамики клинического послеоперационного периода и снижает риск воспалительных осложнений.

Ключевые слова: закрытый синус-лифтинг, дентальная имплантация, иммуномодулятор, беталейкин, ронколейкин.

Адрес для переписки:

Пиотрович Альбина Викторовна
ГБОУ ВПО «Южно-Уральский государственный
медицинский университет» Минздрава России
454092 ул. Воровского, 64
Тел. 8 (351) 232-73-69
E-mail: pialvik@mail.ru

Correspondence address:

Piotrovich Albina Victorovna
South Ural State Medical University
454092, Chelyabinsk, Vorovskogo Str., 64
Phone: +7 (351) 232-73-69
E-mail: pialvik@mail.ru

Образец цитирования:

Латюшина Л. С., Пиотрович А. В., Долгушин И. И.
«Влияние локального применения рекомбинантных
цитокинов на течение и исход дентальной имплантации
с закрытым синус-лифтингом».
Проблемы стоматологии, 2016, Т. 12, № 2. С. 102-110.
doi: 10.18481/2077-7566-2016-12-2-102-110
© Латюшина Л. С., и соавт., 2016

For citation:

Latyushina L. S., Piotrovich A. V., Dolgushin I. T.
«The influence of recombinant cytokines local application
on the course and outcome of closed sinus lift dental
implantation».
The actual problems in dentistry,
2016, Vol. 12, № 2, pp. 102-110.
DOI: 10.18481/2077-7566-2016-12-2-102-110

The influence of recombinant cytokines local application on the course and outcome of closed sinus lift dental implantation

Latyushina L. S., Piotrovich A. V., Dolgushin I. T.

South Ural State Medical University, Chelyabinsk, Russian Federation

The summary

In order to increase the bone height in the distal portions of the maxilla during dental implantation the method of «closed» sinus lift is widely applied. Manipulation is considered to be a minimally invasive osteotomy but despite this fact, it is associated with a high complication rate that might lead to the loss of the dental implant.

The purpose of the project is to analyze the evaluation of the effectiveness of immunomodulators local application during the "closed" sinus lift manipulation that is based on local influence of «Beta-leukin» and «Roncoleukin» drugs in the area of unexpected perforation of the mucous membrane of the maxillary sinus during the formation of the bone bed and close contact surface of the implant with a damaged part. A clinical randomized trial was held which of 105 patients aged 30 to 57, divided into three groups: comparison group, $n = 35$ (implants placed by the closed sinus lift standard method); betaleukin group, $n = 35$ (in addition to the surgery performed local recombinant IL-1 β immunotherapy was conducted); roncoleukin group, $n = 35$ (the surgery done was combined with the local ronkoleukine immunomodulation). Within 10-12 days after the surgery hydrogel «Koleteks-Beta» and a gel containing recombinant IL-2 for a local effect on the oral mucous membrane around the installed implant were applied. During the study, all patients had a number of clinical signs that allow assessing the dynamics of post-operative course of the integration process of implants. Radiological control in the postoperative period was conducted to evaluate the position of the implant in relation to the maxillary sinus; the dynamics of bone tissue around it was observed. It was found out that the local treatment by immunomodulators improves the performance dynamics of clinical postoperative period; it reduces the risk of graft rejection and increases the efficiency of integration process.

Key words: *closed sinus lift, dental implantation, an immunomodulator, betaleukin, roncoleukin.*

На сегодняшний день современная комплексная стоматологическая помощь невозможна без использования дентальных имплантатов. Установка имплантата в простой клинической ситуации с гарантированной его интеграцией стала частью обыденной практики хирурга-стоматолога, при этом очевидно, что он должен находиться именно в том месте и в том положении, которые являются оптимальными с точки зрения эстетики и функции [6]. Одной из важнейших составляющих успешного имплантологического лечения является достаточный объем костной ткани, которого, в частности, в дистальном отделе верхней челюсти не хватает [5, 6]. Среди хирургических вмешательств, направленных на увеличение объема

костной ткани в дистальном отделе верхней челюсти (в проекции дна верхнечелюстного синуса), большое распространение получила операция синус-лифтинг [1, 9].

На сегодняшний день в клинической практике применяют закрытый (внутренний или непрямой «синус-лифт») и внешний (или прямой «синус-лифт») с открытым доступом через латеральное костное окно [7]. Закрытый синус-лифтинг применяется при остаточной высоте кости 6–8 мм, и данная методика позволяет получить прирост кости в дистальных отделах верхней челюсти, достаточной для установки имплантата [9]. Недостатком данной методики является отсутствие визуального контроля – при установке одного имплантата

практически невозможно соотносить протяженность отслаивания слизистой пазухи с ее толщиной и способностью деформироваться [1, 7, 11]. Технические сложности в процессе проведения данной манипуляции могут приводить к нарушению целостности слизистой оболочки верхнечелюстного синуса и повлечь за собой развитие одонтогенного верхнечелюстного синусита [1]. Основная защитная функция при развитии подобных осложнений, в этиологии которого ведущая роль принадлежит условно-патогенным микроорганизмам, реализуется нейтрофильными лейкоцитами и макрофагами, которые способны проникать в пораженную ткань, двигаясь в сторону сигнальных аттрактантов [2]. Развивается типичная картина воспаления с ее классическим проявлением – наличие отека, покраснение, появлением болевого синдрома и нарушением функции [8, 9]. В ответ на повреждение тканей и внедрение микроорганизмов в очаге воспаления начинается синтез провоспалительных цитокинов, которые в первую очередь регулируют развитие местных защитных реакций с участием различных типов клеток крови, усиливают направленную миграцию лейкоцитов в очаг воспаления и их фагоцитоз, продукцию кислородных радикалов, направленную на элиминацию патогена. Одновременно с этим флогенные цитокины активируют метаболизм соединительной ткани, стимулируют пролиферацию фибробластов для восстановления поврежденных тканей, а также вызывают продукцию тех же провоспалительных цитокинов и самого себя [4, 10].

Перспективным направлением в дентальной имплантологии является поиск средств, снижающих риск развития инфекционных осложнений, в том числе применение рекомбинантных цитокинов [2, 8]. Возможно использование этих средств для уменьшения числа неудовлетворительных результатов закрытого синус-лифтинга, связанных с перфорацией слизистой оболочки верхнечелюстного синуса, а также для повышения эффективности процесса интеграции имплантатов, тесно контактирующих с поврежденным участком.

Цель исследования – изучить эффективность локального применения рекомбинантных цитокинов (препаратов беталейкин

и ронколейкин) при проведении дентальной имплантации с закрытым синус-лифтингом.

Материалы и методы

Для решения поставленной цели на клинической базе кафедры хирургической стоматологии и челюстно-лицевой хирургии (стоматологическое отделение ЗАО «Медицинский центр ЧТПЗ») и НИИ иммунологии ГБОУ ВПО «Южно-Уральский государственный медицинский университет» Минздрава России проводилось краткосрочное, проспективное, сравнительное, «простое слепое» рандомизированное исследование. В него были включены 105 человек, из них 31 мужчина (30%) и 74 женщины (70%), в возрасте от 30 до 57 лет, средний возраст – 44 года.

Критерии включения в исследование: 1) наличие включенного и концевое дефекта зубных рядов на верхней челюсти на уровне группы премоляров и моляров; 2) высота кости между краем альвеолярного гребня и дном верхнечелюстного синуса не меньше 6–8 см; 3) добровольное информированное согласие пациента на участие в исследовании.

Критерии исключения: 1) воспалительные заболевания и пролиферативные процессы верхнечелюстной пазухи; 2) гормональные нарушения; 3) онкологические заболевания; 4) аутоиммунные заболевания; 5) беременность, лактация; 6) отказ пациента от участия в обследовании.

Методом простой рандомизации было сформировано три сопоставимых по гендерным и возрастным признакам группы: 1) группа сравнения (ГС) (n = 35; мужчин – n = 10,29%, женщин – n = 25,71%, средний возраст – 43 [37; 49] года), пациентам которой были установлены имплантаты с манипуляцией закрытого синус-лифтинга по стандартной методике; 2) группа «Беталейкин» (ГБ) (n = 35; мужчин – n = 11,31%, женщин – n = 24,69%, средний возраст – 45 [36; 53] лет), в которой помимо хирургического лечения проводилась локальная иммунотерапия рекомбинантным ИЛ-1β; 3) группа «Ронколейкин» (ГР) (n = 35; мужчин – n = 10,29%, женщин – n = 25,71%, средний возраст – 42 [34; 48] года), где параллельно с хирургическим лечением осуществлялась локальная иммунокоррекция ронколейкином.

Местная иммунотерапия беталейкином проводилась в интра- и послеоперационном периодах: раствором препарата орошалось костное ложе имплантата вблизи слизистой оболочки гайморовой пазухи, и в течение 10–12 суток после операции использовался гидрогелевый «Колетекс-Бета» (патент РФ на изобретение, заявка № 2015137337 (057107) от 01.09.2015). Пациентам группы «Ронколейкин» применялся иммунопрепарат по аналогичной схеме: раствор и гель, содержащий рекомбинантный ИЛ-2 для местного воздействия на слизистую оболочку полости рта в области установленного имплантата (патент РФ на изобретение, заявка № 2016103392 от 02.02.2016). Всем пациентам проводились операции под инфильтрационной анестезией 4% раствором артикаина по стандартной методике закрытого синус-лифтинга, во время которых поднятие дна верхнечелюстного синуса осуществлялось остеотомами через сформированный для установки имплантата канал. Использовались самонарезающие винтовые имплантаты Implantium, диаметр которых 3,8 [3,4; 4,3] мм, длина составила 10 [8; 10] мм. Перед операцией проводилось стандартное клиничко-функциональное и рентгенологическое обследование, включавшее клинические и биохимические анализы крови.

В процессе исследования у всех больных изучались клинические признаки, позволяющие оценить динамику послеоперационного периода и процесса интеграции имплантатов по 3-балльной сенсорно-аналоговой шкале (0 – отсутствие, 2 – умеренная выраженность, 3 – значительная выраженность). Наблюдение проводилось на 3-и, 6-е, 12-е и 28-е сутки. Суммируя баллы по каждому клиническому признаку, вычислялся общий клинический балл. Для объективизации клинических данных и информативности доказательства локального действия иммуномодуляторов исследовался клеточный состав носового секрета, методом взятия мазков из носовой слизи, который обычно отражает особенности патологического процесса в полости носа и придаточных пазухах, дает возможность уточнить морфологический диагноз [5]. Проводился подсчет относительного содержания (%) нейтрофилов, макрофагов, лимфоцитов, эозинофилов на 3-и, 6-е, 12-е сутки после проведения операции. Группа контроля (ГК) состояла из 10 жителей

г. Челябинска: не курящих, с санированной полостью рта, сопоставимых с обследуемыми пациентами по полу и возрасту (мужчин – $n = 2,20\%$, женщин – $n = 8,80\%$, средний возраст – 39 [37; 45] лет), давших добровольное согласие на забор биологического материала.

Данные, обработанные методами вариационной статистики, выражали в виде медианы и перцентилей ($M [Q1; Q2]$), n – количество наблюдений в выборке. О достоверности различий судили при помощи непараметрических критериев Вилкоксона, Манна-Уитни для количественных переменных и точного критерия Фишера для качественных переменных. Данные считались статистически значимыми при $p \leq 0,05$. Результаты исследования обрабатывались на ПЭВМ с использованием пакета прикладных программ STATISTIKA 10.0.

Результаты исследования

У пациентов, использовавших беталейкин и ронколейкин, в ранние сроки уменьшался отек окологлазничных мягких тканей, купировался болевой синдром, снижался отек слизистой оболочки полости рта в проекции установленных имплантатов. Гнойно-воспалительных осложнений (остеомиелит верхней челюсти, одонтогенный верхнечелюстной синусит), отторжений установленных имплантатов, побочных реакций у пациентов основных групп не отмечалось (таблица 1).

В то же время в группе сравнения (ГС) регистрировалось замедление процесса эпителизации слизистой оболочки полости рта в имплантируемой зоне, проявляющееся расхождением краев раны и экссудативной реакцией по линии швов на 3-и и 6-е сутки, которое самопроизвольно разрешилось на фоне антибактериальной и противовоспалительной терапии. У 16 (46%) пациентов отмечалось сохранение отека слизистой оболочки полости рта в периимплантной зоне более шести дней, у 6-и пациентов к 24-м суткам лечения определялись свищи в зоне имплантации, что указывает на возникшее осложнение в виде ограниченного остеомиелита верхней челюсти и потерю 6-и (17%) имплантатов. Также у 9-и (26%) больных этой группы отмечался признак затрудненного носового дыхания, характерный для воспалительного процесса в верхнечелюстном синусе, сохраняющийся к 6-м суткам

лечения только у 6-и (17%) пациентов. Тогда как в ГБ у 5-и (14%) из 35 человек на 3-и сутки регистрировался данный признак, а в ГР на протяжении всего периода наблюдения он не был выявлен.

Стоит отметить, что во всех группах пациентов во время проведения закрытого синус-лифтинга были зарегистрированы перфорации слизистой оболочки верхнечелюстного синуса в момент формирования костного ложа под имплантат: в ГС – у 8 пациентов (23%); в ГБ – в 8 случаях (23%); в ГР – у 9 больных (26%).

При анализе данных цитологических исследований для каждой группы пациентов была определена разноплановая динамика содержания клеточного состава носового секрета, вероятно, вследствие локальной иммунотропной терапии (рис. 1, рис. 2, рис. 3). Исходно у всех пациентов и у добровольцев контрольной группы выявилось преобладание нейтрофилов и относительно большой процент содержания эозинофилов (ГС – 7 [5; 12]; ГБ – 10 [5; 13]; ГР – 8 [5; 13]; ГК – 7,5 [5; 10]).

На 3-и сутки послеоперационного периода у всех обследуемых выявилось увеличение относительного числа нейтрофильных гранулоцитов, свидетельствующее о цитологических признаках воспаления в зоне оперативного вмешательства. В эти же сроки у пациентов, получавших лечение рекомбинантным ИЛ-1 β , был отмечен наиболее выраженный рост числа полноценных без признаков деструкции и дегенерации нейтрофилов, а на протяжении всего послеоперационного периода определя-

лась значительная макрофагальная реакция на фоне умеренного увеличения процента лимфоцитарных клеток.

У пациентов, получавших терапию рекомбинантным ИЛ-2, была выявлена иная цитологическая динамика: на 3-и сутки после операции отмечена яркая лимфоцитарная реакция, наиболее выраженная к 6-м суткам послеоперационного периода, постепенное нарастание числа макрофагов, снижение к 12-м суткам процента нейтрофильных фагоцитов. Увеличение относительного числа лимфоцитов в мазках может быть проявлением эффекта ИЛ-2 как основного ростового фактора лимфоцитов. Локально введенный ИЛ-2 способен запускать каскад реакций, проявляющийся в том числе и повышением продукции INF- γ активированными лимфоцитами. INF- γ , в свою очередь, служит стимулятором макрофагов, обеспечивая проявление различных функций этих клеток, включая обработку и представление антигенов, выработку цитокинов, активирующих эффекторные клетки местного очага, генерацию активных форм кислорода и азота [4, 11].

А у пациентов ГС в цитограммах отмечен умеренный рост числа нейтрофильных лейкоцитов, причем регистрировалось значительное число фагоцитов с признаками деструкции, снижение процента макрофагов к 6-му дню лечения и приростом к 12-м суткам послеоперационного периода, умеренное колебание числа лимфоцитов на протяжении всего периода обследования.

Таблица 1

Динамика клинических показателей послеоперационного периода у пациентов с дентальной имплантацией и закрытым синус-лифтингом при различных схемах местного лечения

Клинические симптомы (баллы)	Сроки наблюдения	Группа «Беталейкин» (n = 35)	Группа «Ронколейкин» (n = 35)	Группа сравнения (n = 35)
Наличие отека мягких тканей лица	3-и сутки	1 [0; 1]	0 [0; 1] ^{^*}	1 [1; 1]
Отек слизистой оболочки полости рта в периимплантной зоне	3-и сутки	2 [2; 2] #	2 [2; 2] [^]	2 [1; 2]
	6-е сутки	1 [1; 2] #	1 [0; 1] ^{^*}	2 [1; 2]
Общий клинический балл	3-и сутки	5 [4; 5]	4 [3; 5] ^{^*}	5 [4; 6]
	6-е сутки	2 [2; 3] #	2 [1; 2] ^{^*}	3 [2; 4]

Примечание: критерии Манна-Уитни и Вилкоксона; $p \leq 0,005$; * статистическая значимость различий между данными пациентов основных групп; # статистическая значимость различий между данными пациентов группы «Беталейкин» и группы сравнения; [^] статистическая значимость различий между данными пациентов группы «Ронколейкин» и группы сравнения

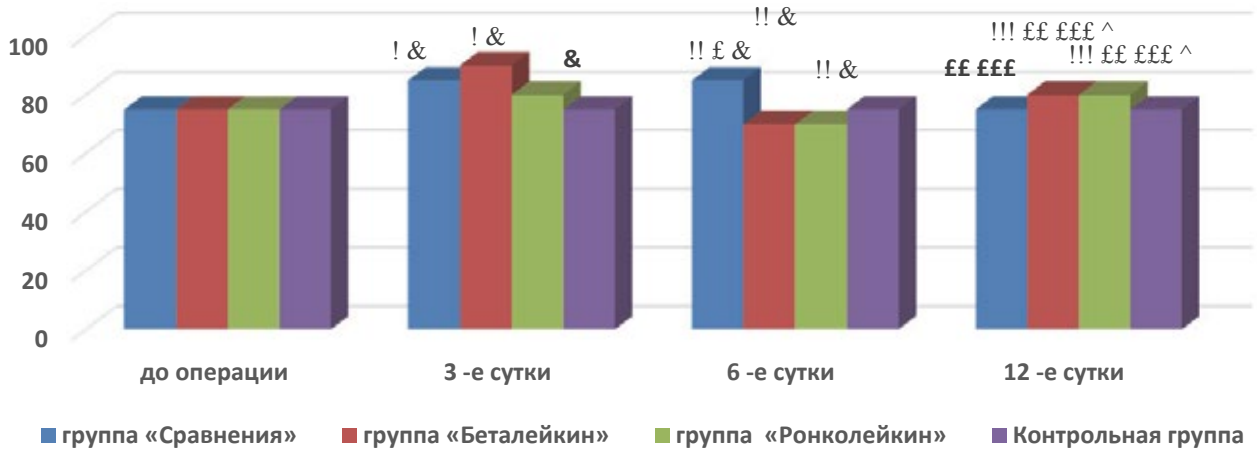


Рис. 1. Динамика относительного содержания нейтрофилов (%) отделяемого носового хода у пациентов дентальной имплантацией с одномоментным синус-лифтингом

Примечание: критерии Манна-Уитни и Вилкоксона, $p \leq 0,005$; * статистическая значимость различий между данными пациентов основных групп (ГБ и ГР); # статистическая значимость различий между данными пациентов группы «Беталейкин» и группы сравнения; ^ статистическая значимость различий между данными пациентов группы «Ронколейкин» и группы сравнения; & статистическая значимость различий между данными пациентов и группы контроля; ! статистическая значимость различий внутри группы между «до лечения» и «3-ми сутками»; !! статистическая значимость различий внутри группы между «до лечения» и «6-ми сутками»; !!! статистическая значимость различий внутри группы между «до лечения» и «12-ми сутками»; £ статистическая значимость различий внутри группы между «3-ми сутками» и «6-ми сутками»; ££ статистическая значимость различий внутри группы между «3-ми сутками» и «12-ми сутками»; £££ статистическая значимость различий внутри группы между «6-ми сутками» и «12-ми сутками».

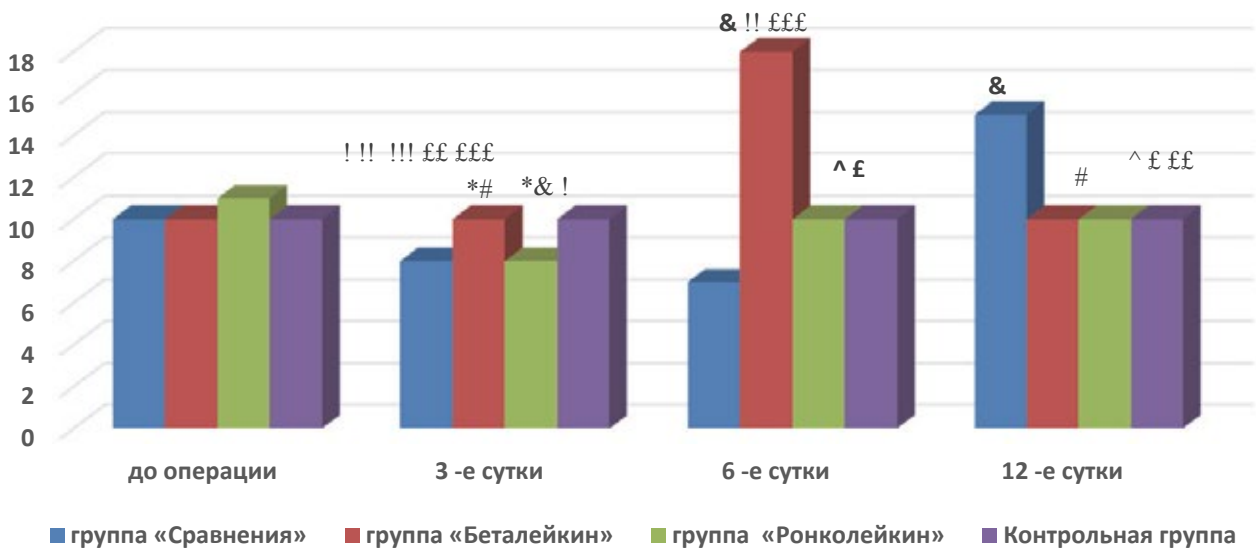


Рис. 2. Динамика относительного содержания макрофагов (%) отделяемого носового хода у пациентов дентальной имплантацией с одномоментным синус-лифтингом

Примечание: см. рис. 1

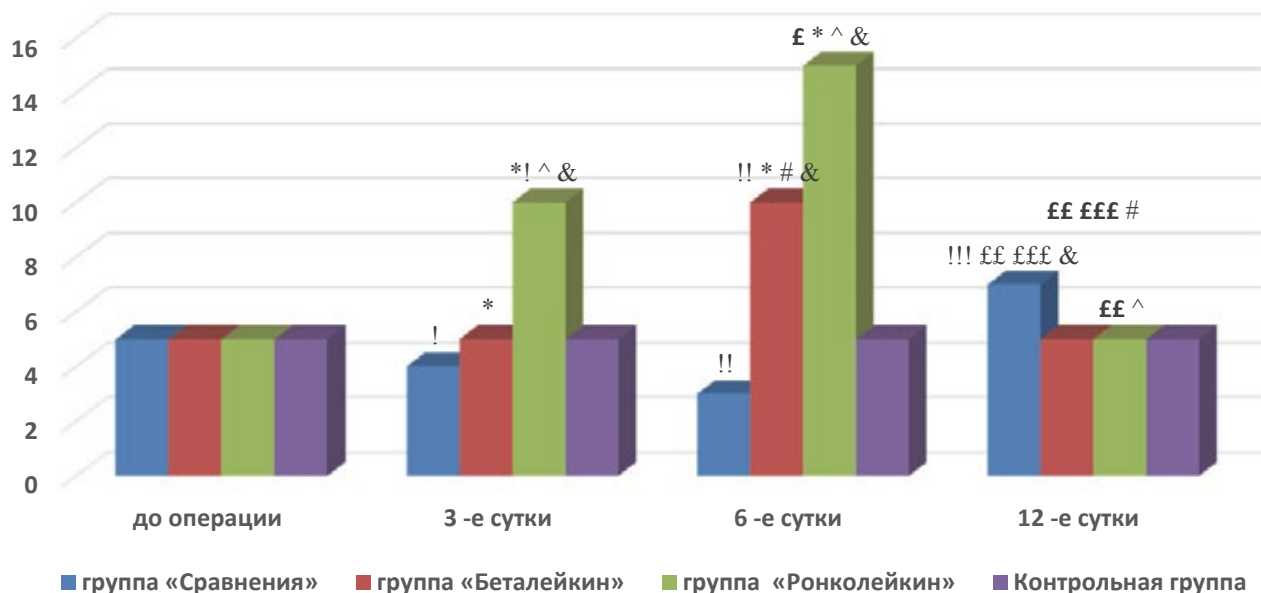


Рис. 3. Динамика относительного содержания лимфоцитов (%) отделяемого носового хода у пациентов дентальной имплантацией с одномоментным синус-лифтингом

Примечание: см. рис. 1

Заключение

Таким образом, проанализировав полученные в процессе исследования данные, можно сделать вывод, что локальная иммунотерапия рекомбинантными цитокинами (ИЛ-1 β и ИЛ-2) в качестве терапии сопровождения у пациентов, которым проводилась дентальная имплантация с закрытым синус-лифтингом, оказывала положительное влияние на послеоперационное течение и исход лечения. Беталейкин активизировал процессы острого воспаления, при этом увеличивалось относительное содержание полноценных, без признаков деструкции и дегенерации нейтрофильных гранулоцитов, а затем, за счет увеличения макрофагов, ускорялись позитивные регенераторные изменения в периимплантной зоне и в области верхнечелюстного синуса. Вышеуказанное находило отражение в изучаемых клинических признаках. Под воздействием ронколейкина в ране обнаруживалась яркая лимфоцитарная реакция с повышением числа макрофагов, в том числе и зрелых,

которые содержали липидные и фагоцитарные вакуоли, при динамическом падении числа нейтрофильных гранулоцитов. Клинические показатели у пациентов этой группы свидетельствовали о раннем купировании воспалительных процессов и неосложненном течении послеоперационного периода.

Особенно следует обратить внимание на отсутствие несостоятельности имплантатов, тесно контактирующих со слизистой оболочкой верхнечелюстного синуса, или в случае возникновения перфорации последней в момент проведения манипуляции закрытого синус-лифтинга и инсталляции имплантатов. В группе сравнения пациентов при такой же ситуации возникали воспалительные осложнения, приводящие к отторжению имплантатов. Это говорит о том, что иммуномодулирующие лекарственные средства снижают риск возникновения постхирургических инфекций, ускоряют процесс заживления раневого поля, а при имплантации способствуют надежной фиксации металлоконструкции в костной ткани [2, 4, 8].

Литература

1. Аннибали С. Профилактика и устранение местных осложнений имплантологического лечения / М. Рипари, Ж. Ла Монака, Ф. Тонони, М. Кристалли // *PerioQ Международный журнал по имплантологии и пародонтологии*. – 2010. – № 19. – С. 31–38.
2. Бондаренко И. В. Современные подходы к иммунопрофилактике и иммунотерапии при операциях на лице и челюстях / С. П. Сысолятин, О. В. Бондаренко // *Российский стоматологический журнал*. – 2006. – № 6. – С. 7–11.
3. Катинас Е. Б. Клинико-иммунологическое обоснование местного применения рекомбинантных интерлейкина-1бета и интерлейкина-2 в лечении острых гнойных синуситов. Дис. ... канд. мед. наук. – СПб., 2003. – С. 31–34, 49.
4. Латюшина Л. С. Клинико-иммунологическая оценка локальной иммунокоррекции ронколейкином в комплексном лечении больных с флегмонами челюстно-лицевой области // *Вестник новых медицинских технологий*. – 2008. – Т. XV, № 2. – С. 182–185.
5. Ломакин М. В. Этапы восстановления костного и мягкотканого объема верхней челюсти при дентальной имплантации (методологические и методические аспекты) / А. А. Кузюкова, В. Н. Героев, Б. С. Смбалян, И. И. Солошанский и др. // *Стоматология*. – 2013. – № 3. – С. 65.
6. Лосев В. Ф. Костная пластика альвеолярного отростка верхней челюсти с использованием направленной тканевой регенерации и операции поднятия дна гайморовой пазухи // *Стоматология*. – 2009. – № 1. – С. 54–57.
7. Лянг М. Синус-лифт. От закрытого синус-лифта до синус-имплантат-стабилизатора / Пер. с англ. Под науч. ред. к. м. н. М. М. Угрина // Львов: ГалДент, 2008. – 100 с.
8. Соломин В. Н. Использование препарата IL-2 (ронколейкина) в комплексном лечении больных частичной адентией / В. Н. Соломин, В. А. Махов // *Мед. иммунология*. – 2006. – Т. 8, № 2–3. – С. 465.
9. Яременко А. И., Виноградов С. Ю. Проведение операции поднятия дна верхнечелюстной пазухи при его хроническом воспалении // *Институт стоматологии*. – 2008. – № 1. – С. 68–70.
10. Ярилин А. А. Основы иммунологии / А. А. Ярилин. – М., Медицина, 1999. – 602 с.
11. Rosenligh J. «Синус-лифтинг» [Электронный ресурс] – режим доступа http://www.dental-azbuka.ru/pub/articles/PDF/Sinus-lift_Rosenlicht.pdf / Дата обращения 29.09.2015.

References

1. Annibaldi S. Profilaktika i ustranenie mestnykh oslozheniy implantologicheskogo lecheniya [Prevention and elimination of local complications of implant treatment] / M. Ripari, Zh. La Monaka, F. Tonoli, M. Kristalli // *PerioQ Mezhdunarodnyy zhurnal po implantologii i parodontologii*. – 2010. – № 19. – P. 31–38.
2. Bondarenko I. V. Sovremennyye podkhody k immunoprofilaktike i immunoterapii pri operatsiyakh na litse i chelyustiakh [Prevention and elimination of local complications of implant treatment] / S. P. Sysolyatin, O. V. Bondarenko // *Rossiyskiy stomatologicheskiy zhurnal*. – 2006. – № 6. – P. 7–11.
3. Katinas E. B. Kliniko-immunologicheskoe obosnovanie mestnogo primeneniya rekombinantnykh interleykina-1beta i interleykina-2 v lechenii ostrykh gnoynykh sinusitov. [Clinical and immunological justification of local application recombinant an interleykina-1beta and interleykina-2 in treatment of sharp purulent sinusitis] Dis. ... kand. med. nauk. – S-Pb., 2003. – P. 31–34, 49.
4. Latyushina L. S. Kliniko-immunologicheskaya otsenka lokalnoy immunokorreksii ronkoleykinom v kompleksnom lechenii bolnykh s flegmonami chelyustno-litsevoy oblasti [Clinical and immunological assessment of the local immune ronkoleukine in complex treatment of patients with phlegmon of the maxillofacial region] // *Vestnik novykh meditsinskikh tekhnologiy*. – 2008. – Т. XV, № 2. – P. 182–185.
5. Lomakin M. V. Etapy vosstanovleniya kostnogo i myagkotkanogo ob»ema verkhney chelyusti pri dentalnoy implantatsii (metodologicheskie i metodicheskie aspekty) [Stages of recovery of bone and soft tissue volume of the upper jaw with dental implantation (methodological and methodical aspects)] / A. A. Kuzyukova, V. N. Geroev, B. S. Smbatyan, I. I. Soloshanskiy i dr. // *Stomatologiya*. – 2013. – № 3. – P. 65.
6. Losev V. F. Kostnaya plastika al»veolyarnogo otrostka verkhney chelyusti s ispol»zovaniem napravlennoy tkanevoy regeneratsii i operatsii podnyatiya dna gaymorovoy pazukhi [Bone grafting of the alveolar process

- of the maxilla using guided tissue regeneration, and the operation of raising the bottom of the maxillary sinus] // Stomatologiyau. – 2009. – № 1. – P. 54–57.
7. Lyang M. Sinus-lift. Ot zakrytogo sinus-lifta do sinus-implantat-stabilizatora [Sinus lift. From a closed sinus lift to the sinus implant stabilizer] / Per. s angl. Pod nauchn. Red. K. m. n. M. M. Ugrina // L`vov: GalDent, 2008. – 100 p.
 8. Solomin V. N. Ispol`zovanie preparata IL-2 (ronkolejkina) v kompleksnom lechenii bol`nyh chastichnoj adentiej [Use of the drug IL-2 (ronkolejkina) in treatment of patients with partial edentulous] / V. N. Solomin, V. A. Mahov // Med. immunologija. – 2006. – Т. 8, № 2–3. – P. 465.
 9. Yaremenko A. I., Vinogradov S. Yu. Provedenie operatsii podnyatiya dna verkhnechelyustnoy pazukhi pri ego khronicheskom vospalenii [The operation of raising the bottom of the maxillary sinus when chronic inflammation] // Institut stomatologii. – 2008. – № 1. – P. 68–70.
 10. Jarilin A. A. Osnovy immunologii [Fundamentals of Immunology] / A. A. Jarilin. – M. Medicina, 1999. – 602 p.
 11. Rosenligh J. «Синус-лифтинг» [Электронный ресурс] – режим доступа http://www.dental-azbuka.ru/pub/articles/PDF/Sinus-lift_Rosenlicht.pdf / Дата обращения 29.09.2015.

Авторы:

Латюшина Л. С., д. м. н., доцент, заведующая кафедрой хирургической стоматологии и челюстно-лицевой хирургии ГБОУ ВПО «Южно-Уральский государственный медицинский университет» Минздрава России (г. Челябинск)

Пиотрович А. В., ассистент кафедры хирургической стоматологии и челюстно-лицевой хирургии ГБОУ ВПО «Южно-Уральский государственный медицинский университет» Минздрава России (г. Челябинск)

Долгушин И. И., член-корреспондент РАН, Заслуженный деятель науки РФ, д. м. н., профессор, заведующий кафедрой микробиологии, вирусологии, иммунологии и клинической лабораторной диагностики ГБОУ ВПО «Южно-Уральский государственный медицинский университет» Минздрава России (г. Челябинск)

Authors:

Latyushina L. S., doctor of Medical Sciences, assistant professor, the head of the Department of Surgical Dentistry and Maxillofacial Surgery, the South Ural State Medical University (Chelyabinsk)

Piotrovich A. V., assistant of the Department of Surgical Dentistry and Maxillofacial Surgery, the South Ural State Medical University (Chelyabinsk)

Dolgushin I. I., corresponding Member of the Russian Academy of Sciences, Honored Worker of Science, Doctor of Medicine, Professor, Head of the department of microbiology, virology, immunology and clinical laboratory diagnostics South Ural State Medical University (Chelyabinsk)

Поступила 13.05.16
Принята к печати 20.05.16

Received 13.05.16
Accepted 20.05.16