РЕСПУБЛИКА КАЗАХСТАН

(19) **KZ** (13) **B** (11) **21967**
(51) ***A61K 31/465*** (2006.01), ***A61K 31/165*** (2006.01), ***A61K 31/496*** (2006.01), ***A61K 31/245*** (2006.01), ***A61K 38/20*** (2006.01), ***A61P 31/06*** (2006.01), ***A61M 5/00*** (2006.01),

КОМИТЕТ ПО ПРАВАМ ИНТЕЛЛЕКТУАЛЬНОЙ СОБСТВЕННОСТИ МИНИСТЕРСТВА ЮСТИЦИИ РЕСПУБЛИКИ КАЗАХСТАН

ОПИСАНИЕ ИЗОБРЕТЕНИЯ
К ПАТЕНТУ

(21) 2007/0471.1
(22) 09.04.2007
(45) 15.12.2009, бюл. № 12
(76) Харченко Виталий Кириллович (KZ)
(56) 1) Васильев А.В., Внелегочный туберкулез, СПб, 2000, стр. 156-159, 532-533
2) RU 2024262 C1, 15.12.1994
3)UA70047A, 15.09.2004
4) STEICHEN O. et at., Treatment of tuberculous meningitis., Rev Neurol (Paris). 2006, May; 162(5):581-93

(54) **СПОСОБ ЛЕЧЕНИЯ ТУБЕРКУЛЕЗНОГО МЕНИНГИТА**

(57) Изобретение относится к медицине, а именно к фтизиатрии и может быть использовано для лечения туберкулезного менингита.

Способ лечения туберкулезного менингита, включающий химиотерапию противотуберкулезными препаратами вводимыми перорально, внутримышечно, внутривенно и эндолюмбально, а также дополнительно противотуберкулезный препарат подводят к очагу патологии, для чего пунктируют подключичную артерию, вблизи выхода позвоночной артерии вводят 6% раствор тубазида в количестве 5,0 ml, или рифампицина 4,0 ml., а в качестве анестетика для в/а введения используют раствор 0,25% новокаина 20,0 мл, промедола 2,0% - 1,0 мл, преднизолона 30,0 mg., при длительности лечения не менее 10 процедур с обеих сторон дополнительно вводят антибактериальный препарат, проникающий через гематоэнцефалический барьер, а в качестве антибактериального средства проникающего через гематоэнцефалический барьер, вводят раствор левомецитина в дозе 1,0 на 100,0 ml физиологического раствора, в качестве стимулятора иммуногенеза вводят ронколейкин внутривенно, капельно в дозе 500000-1000000 ЕД растворенного в 400,0-600,0 мл физиологического раствора с 6,0-8,0 мл 10% раствора альбумина трех или пятикратно с интервалом 48 часов, а также тем, что дополнительно назначают стимуляторы иммуногенеза.

(19) KZ (13) B (11) 21967

Изобретение относится к медицине, а именно к фтизиатрии и может быть использовано для лечения туберкулезного менингита.

Известен способ лечения туберкулезного менингита противотуберкулезными препаратами, вводимыми перорально, внутримышечно, внутривенно и эндолюмбально

(А.В.Васильев Внелегочный туберкулез

Санкт-Петербург, 2000, стр. 156-159 и 532-533).

Недостатком данного способа является то, что концентрация противотуберкулезного препарата в очаге патологии недостаточна, и что концентрация лекарственного препарата в ликворе составляет 10-20% от сывороточной и что он не предотвращает развития менингоэнцефалита и туберкуломы головного мозга.

Задачей изобретения является разработка способа лечения туберкулезного менингита, путем увеличения концентрации противотуберкулезных препаратов в очаге патологии, стимуляцией иммуногенеза, предупреждению перехода туберкулезного процесса на вещество мозга и развитие менингоэнцефалита и туберкуломы головного мозга.

Техническим результатом изобретения является обеспечение противоболевого эффекта, снятие отека мозга, подведение противотуберкулезных препаратов к очагу патологии, увеличение ликворной концентрации, стимуляция иммуногенеза, простота для исполнения.

Указанный результат достигается тем, что на фоне общего лечения противотуберкулезными препаратами дополнительно внутриартериально в подключичную артерию (a.subclavia) вводят 6% раствор тубазида в количестве 5,0 мл, или рифампицин в количестве 5,0 мл на 0,25% растворе новокаина 20,0 мл с 2% раствором промедола в количестве 1,0 мл и преднизолона 30,0 mg. Курс лечения не менее 10 инъекций по 5 с каждой стороны левой и правой подключичной артерии, а также внутривенно, в качестве антибактериального средства, проникающего через гематоэнцефалический барьер вводят левомицетин в дозе 3000.000 ЕД на 200,0 мл физиологического раствора 2 раза в день, курс введений не менее 10, а также с целью иммуностимуляции вводят раствор ронколейкина в дозе 500.000-1000,000 ЕД с 6,0-8,0 мл альбумина и 400,0-600,0 мл физиологического раствора вводят капельно в течение 4-5 часов. Препарат назначается трех или пятикратно через 48 часов.

Обоснование метода:

Позвоночная артерия (a. vertebralis), отходящая от подключичной артерии, направляется в foramen transversum VI шейного позвонка и поднимается вверх через отверстия в поперечных отростках шейных позвонков до atlanto occipitalis posterior, прободоя которую через foramen magnun затылочной кости входит в полость черепа. В полости черепа позвоночные артерии той и другой стороны сходятся к средней линии и образуют a.basilaris.

На своем пути она отдает ветви к мышцам, спинному мозгу и твердой мозговой оболочке задней черепной ямки, а также три крупные ветви: a.spinalis anterior, a.spinalis posterior, a.cerebelli inferior posterior. A.vertebralis и ее ветви принимают участие наряду с общей сонной артерией в кровоснабжении мозга (М.Г.Привес и др. Анатомия человека, 1968, Медицина, Ленинград, с.503).

Введение противотуберкулезных препаратов вблизи a.vertebralis делает их концентрацию в головном и спинном мозге высокой, что приводит к быстрому купированию процесса.

Проекция подключичной артерии (a.subcavia) определяется в пределах trigonum otoclaviculara лопаточно-ключичная левая подключичная артерия при состоянии легкого разгибания головы находится от ключицы на глубине 4,5 см, а правая на глубине 2,5 см. ориентиром для ее пульсации служит угол образуемый ключицей и задним краем грудино-ключичной сосковой мышцы.

Здесь же при отведенной конечности артерия с целью временной остановки кровотечения может быть прижата к I ребру (В.В.Кованов, Ю.М.Бомаш Практическое руководство по топографической анатомии. Медицина. М. 1967, стр.225).

На фиг.1 показана схема в/а введения в подключичную артерию противотуберкулезных препаратов:

1. позвоночная артерия в месте прохода a.subciavia в полость черепа;
2. внутренняя яремная артерия (a.caratis interna);
3. наружная яремная артерия (a.caratis externa);
4. позвоночная артерия (a.vertebralis) в позвоночном канале;
5. шейные позвонки;
6. ключица;
7. подключичная артерия (a.subcluvia);
8. общая сонная артерия (a.carotis communis);
9. внутренняя грудная артерия (a.hroracica interna);
10. место пункции подключичной артерии.

На фиг.2 показаны области шеи и место пульсации подключичной артерии:

1. trigonum submaxillare;
2. trigonum caroticum;
3. область грудинно-ключично-сосцевидной мышцы;
4. trigonum omo-tracheale;
5. место пульсации a.subcluvia;
6. trigonum omo-claviculare;
7. trigonum omo-trapezioideum;
8. зачелюстная ямка;

Способ осуществляется следующим образом.

Больной лежит на спине с валиком под лопатками, голова повернута в противоположную сторону пункции, находят пульсацию подключичной артерии. В асептических условиях в углу между задним краем грудино-ключичной сосковой мышцы и ключицей находят пульсирующую a.subcluvia, пунктируют иглой и вводят лекарственную смесь внутриартериально: 6% раствор тубазида в количестве 5,0 мл на 0,25% растворе новокаина 20,0 мл и преднизолона 30,0 mg „или раствора рифампицина в количестве 5,0 мл на 0,25% растворе новокаина 20,0 мл и преднизолона

30,0 mg число введений определяется состоянием больного, но не менее 10 введений, по 5 с каждой подключичной артерии.

Для исключения полиинфекции в качестве препарата хорошо проникающего через гематоэнцефалический барьер вводят внутривенно капельно 3000.000 ЕД/девомицетина 2 раза в день (по 1,5 млн. ЕД однократно), не менее 10 введений.

С целью иммуностимуляции больному вводят ронколейкин в дозе 500.000 - 1000.000 ЕД с 6,0-8,0 мл альбумика на 400,0-600,0 мл физиологического раствора внутривенно калельно, в течение 4-5 часов. Препарат вводят 3 или 5 кратно с интервалом 48 часов.

Клинический пример 1.

Больной С, возраст 18 лет.

Диагноз: Туберкулез шейного отдела позвоночника. C_6-C_7 позвонков. Туберкулез грудного отдела позвоночника Th_8-Th_9. Распространенно-деструктивная форма. Активная стадия. Туберкулез внутригрудных лимфатических узлов в фазе инфильтрации. БК (отриц.). Туберкулезный менингит.

Длительность заболевания 3 месяца. Лечился в условиях онкодиспансера по DOTS-терапии I-категории.

Начало постепенное, с болей в области шейного и грудного отделов позвоночника. Температура субфебрильная, кашель.

Причиной госпитализации явилась интенсивная головная боль, высокая температура. Контакт с больным туберкулезом не установлен. Рубец после прививки БЦЖ отсутствует.

Появились жалобы на головную боль, боль в ногах, затрудненное мочеиспускание, задержку стула, высокую температуру. Состояние больного средней тяжести, сознание сохранено, на вопросы отвечает правильно, но несколько заторможен. Светобоязнь. Ригидность затылочных мышц, положительный симптом Кернина слева. Патологические знаки отсутствуют.

Исследование глазного дна - застойные диски зрительных нервов. Явления преходящего горизонтального нисталка. Со стороны органов дыхания патологических изменений не выявлено. Тоны сердца слегка приглушены. Умеренная тахикардия. Живот втянутый, участвует в акте дыхания. Симптомов раздражения брюшины нет. Реакция на пробу Манту с 2-ТЕ ППД-Л положительная папула 15 мм в диаметре. В крови умеренный лейкоцитоз, РОЭ - 30 мм в час, нейтрофилез, лимфапения. Анализ мочи - эритроциты в умеренном количестве, лейкоциты 10-20 в п/зрения, белок - 0,033 $^{г}/_{м}$. На R-гр. Шейного отдела позвоночника: межпозвоночный диск C_6-C_7 частично разрушен, замы кательные пластинки зазубрены, тело C_7 уменьшено на $^1/_4$ высоты в вертикальном отделе.

На R-гр. Грудного отдела позвоночника: межпозвоночный диск Th_8Th_9 разгружен, высота тел в центральном отделе $Гh_9$ снижена на 1/3, замыкательные пластинки зазубрены.

Результаты исследования спинномозговой жидкости - ликвор прозрачный, ксантохромный, плеоцитоз 150/3, нейтрофилы 20%, лимфоциты 80%, белок 120%, глюкоза 0,8 ммоль/л.

Бактериоскопически в ликворе МБТ не выявлено.

Начато лечение по II-категории DOTS 6HRZE(2) S/6HRE, H(0,3) R(0,6) Z(2,0)E(l,2)S-l,0.

Одновременно внутриартериально в a.subcluvia пункционно введен 6% раствор тубазида в количестве 5,0 мл на 0,25% растворе новокаина 20,0 мл и преднизолона 30,0 mg в количестве 10 введений, по 5 с каждой стороны. Дополнительно для исключения полиинфекций внутривенно капельно введен раствор левомицетина в дозе 3 млн.ЕД на физиологическом растворе 200,0 мл, 10 введений.

С целью иммуностимуляции больному введен ронколейкин в дозе 500.000 ЕД с 6,0 мл альбумина на 400,0 мл физиологического раствора внутривенно капельно, № 3 с интервалом 48 часов.

В результате проведенного лечения наступило значительное улучшение. Т-нормализовалась, головные боли не беспокоят. Зрачки S=Д. Фотографически равные. Явлений - реза со стороны 12 пар ч/м нервов нет. Менингеальных явлений нет. Пирамидных знаков нет. Общий анализ крови - умеренный лейкоцитоз, лимфопения. РОЭ - 20 мм/час.

На R-гр. грудной клетки

Больному проведены блокады тел позвонков C_6-C_7 и $Гh_8$-$Гh_9$ позвонков раствором тубазида 6% - 5,0 на смеси Еманского 10,0 мл. № 10 поочередно шейный и грудной отделы.

Через 60 дней больной выписан для продолжения лечения амбулаторно в условиях туб.диспансера.

Больному изготовлен корсет жесткого типа на грудной отдел позвоночника с головодержателем.

ФОРМУЛА ИЗОБРЕТЕНИЯ

1. Способ лечения туберкулезного менингита, включающий химиотерапию противотуберкулезными препаратами вводимыми перорально, внутримышечно, внутривенно и эндолюмбально, ***отличающийся*** тем, что дополнительно противотуберкулезный препарат подводят к очагу патологии, для чего пунктируют подключичную артерию, вблизи выхода позвоночной артерии при длительности лечения не менее 10 процедур с обеих сторон и дополнительно вводят антибактериальный препарат, проникающий через гематоэнцефалический барьер, дополнительно назначают стимуляторы иммуногенеза.

2. Способ лечения туберкулезного менингита по п.1. ***отличающийся*** тем, что в качестве противотуберкулезного препарата вводят 6% раствор тубазида в количестве 5,0 ml, или рифампициппа 4,0ml.

3. Способ лечения туберкулезного менингита по п.1. ***отличающийся*** тем, что в качестве анестетика для внутриартериального введения используют

раствор 0,25% новокаина 20,0 мл, иромедола 2,0% - 1,0 мл, преднизолона 30,0 mg.

4. Способ лечения туберкулезного менингита по п.1. ***отличающийся*** тем, что в качестве антибактериального средства проникающего через гематоэнцефалический барьер вводят раствор левомицетина в дозе 1,0 на 100,0 ml физиологического раствора.

5. Способ лечения туберкулезного менингита по п.1. ***отличающийся*** тем, что в качестве стимулятора иммуногенеза вводят ронколейкин внутривенно, капельно в дозе 500000-1000000 ЕД растворенного в 400,0-600,0 мл физиологического раствора с 6,0-8,0 мл 10% раствора альбумина трех или пятикратно с интервалом 48 часов.

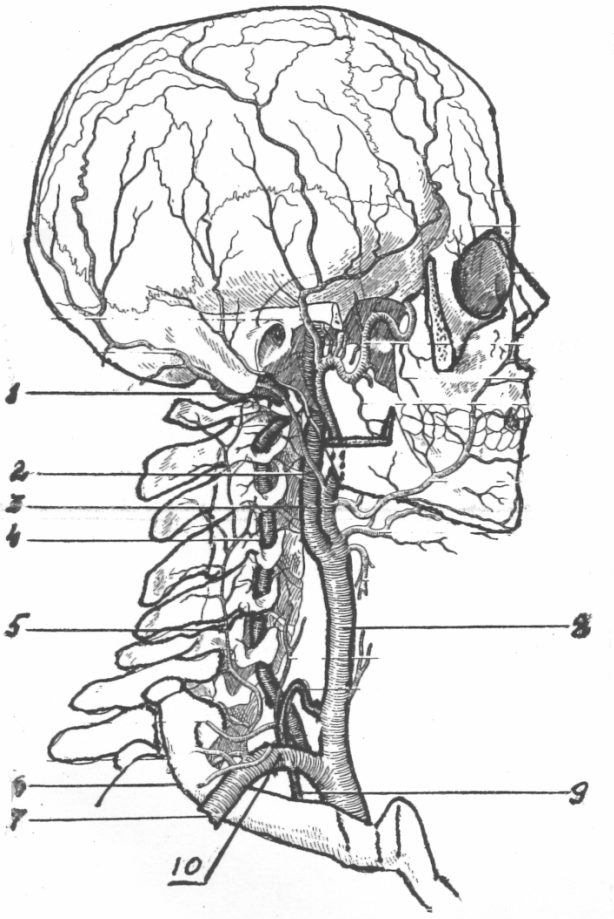

Фиг. 1

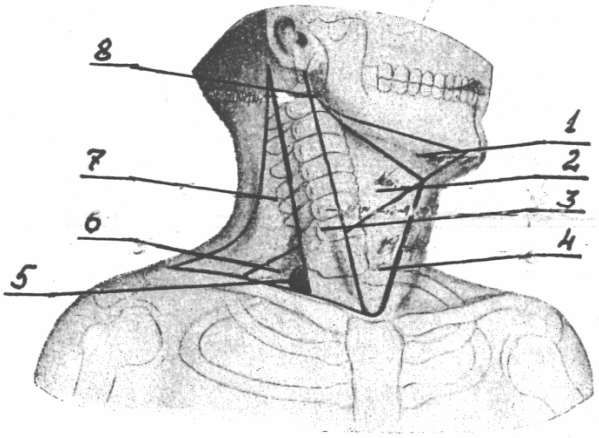

Фиг. 2

Верстка Болекова А.Д.
Корректор Мадеева П. А.